Antonio Peña Rodríguez

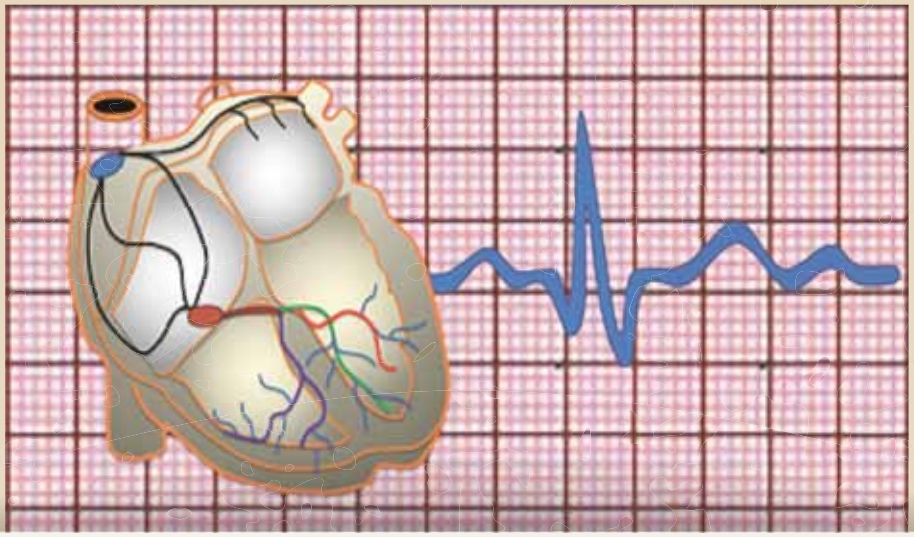

Manual de Electrocardiografía para Enfermería

CECOVA
Consejo de Enfermería de la Comunidad Valenciana

Edita: Consejo de Enfermería de la Comunidad Valenciana (CECOVA)
Imprime: Imprenta Senén
I.S.B.N.: 84-695-9069-3

SUMARIO

PRESENTACIÓN 9

PRÓLOGO 11

AGRADECIMIENTOS 14

1. RECUERDO ANATÓMICO Y FISIOLÓGICO DEL SISTEMA DE CONDUCCIÓN 15
- 1.1. Nódulo sinusal o sinoauricular. 18
- 1.2. Vías internodales o intraauriculares. 18
- 1.3. Nodo auriculoventricular. 18
- 1.4. Haz y ramas de Hiss. 19
- 1.5. Ramificaciones o fibras del sistema distal de Purkinje. 19
- 1.6. Frecuencias propias. 19

2. EL ELECTROCARDIOGRAMA 23
- 2.1. Introducción. 25
- 2.2. Utilidad del electrocardiograma. 27
- 2.3. Atención de enfermería. 28
- 2.4. Monitorización continua. 31

3. DIAGRAMA DEL PQRSTU 33
- 3.1. Onda P. 36
- 3.2. Intervalo PR o PQ. 36
- 3.3. Complejo QRS. 36
- 3.4. Segmento ST y onda T. 38
- 3.5. Intervalo QT. 38
- 3.6. Onda U. 39

4. CÁLCULO DEL EJE ELÉCTRICO CARDIACO. IMPORTANCIA DE LA MORFOLOGÍA DEL QRS. 41
- 4.1. ¿Qué es el eje eléctrico? 43
- 4.2. ¿Cómo se mide el eje eléctrico? 44
- 4.3. ¿Cómo se interpreta el eje eléctrico? 46
- 4.4. ¿Qué importancia tiene la morfología del QRS en las derivaciones precordiales? 47

5. CÁLCULO DE LA FRECUENCIA CARDÍACA 49
- 5.1. Papel del electrocardiógrafo 51
- 5.2. Cálculo de la frecuencia cardiaca. 52
  - 5.2.1. Ritmos regulares: 52
  - 5.2.2. Ritmos irregulares: 53
- 5.3. Cálculo de la frecuencia cardiaca mediante reglas de lectura. 54

6. ESQUEMA DE INTERPRETACIÓN DEL RITMO CARDÍACO 57
6.1. ¿Cómo es el ritmo cardiaco? 59
6.2. ¿Cuál es la frecuencia cardiaca? 60
6.3. ¿Hay P normal antes de cada QRS? 60
6.4. ¿Cuánto mide el intervalo PR? 62
6.5. ¿Hay QRS normal después de cada onda P? 63
6.6. ¿Son normales el ST y la onda T? 65
6.7. ¿Cuánto mide el QT? 66

7. ARRITMIAS SUPRAVENTRICULARES 69
7.1. Arritmia sinusal. 71
7.2. Taquicardia sinusal. 71
7.3. Bradicardia sinusal. 72
7.4. Bloqueo sinusal o sinoauricular (SA). 73
7.5. Paro o pausa sinusal. 74
7.6. Marcapasos migratorio. 75
7.7. Ritmos de escape supraventricular. 76
7.7.1. Ritmo auricular. 76
7.7.2. Ritmo de la unión. 77
7.8. Extrasístoles supraventriculares. 78
7.8.1. Complejos auriculares prematuros o extrasístoles auriculares. 78
7.8.2. Extrasístoles o contracciones nodales prematuras. 79
7.9. Fibrilación auricular (FA). 80
7.10. Flúter auricular. 83
7.11. Flúter de conducción variable. 84
7.12. Otras taquicardias supraventriculares (TSV). 84
7.12.1. Taquicardia por reentrada nodal atrioventricular. 86
7.12.2. Reentrada por vía accesoria (síndromes de preexcitación). 87

8. ARRITMIAS VENTRICULARES 89
8.1. Extrasístoles o contracciones ventriculares prematuras. 91
8.2. Ritmo ideoventricular (RIV). 93
8.3. Taquicardia ventricular: 94
8.4. Flúter o aleteo ventricular. 97
8.5. Fibrilación ventricular. 98
8.6. Paro ventricular o asistolia. 98
8.7. Bloqueo de rama. 99

9. BLOQUEOS AURÍCULO-VENTRICULARES 105
9.1. Bloqueo AV de primer grado. 107
9.2. Bloqueo AV de segundo grado. 108

9.2.1. Bloqueo de segundo grado “Mobitz I”. 108
9.2.2. Bloqueo AV de segundo grado “Mobitz II”. 109
9.3. Bloqueo AV de tercer grado o completo. 110

10. SIGNOS ELECTROCARDIOGRÁFICOS DE CARDIOPATÍA ISQUÉMICA 111
10.1. Signos de isquemia. 114
10.2. Signos de lesión. 115
10.3. Signos de necrosis. 116
10.4. Evolución de los signos electrocardiográficos de cardiopatía isquémica en un infarto 117
10.5. Localización del infarto. 118
10.6. Diagnóstico de la cardiopatía isquémica. 119
10.7. Tratamiento inicial del síndrome coronario agudo (SCA). 119

11. CRECIMIENTO DE CAVIDADES 121
11.1. Crecimiento auricular. 123
11.1.1. Crecimiento auricular derecho. 123
11.1.2. Crecimiento auricular izquierdo. 124
11.2. Crecimiento ventricular. 125
11.2.1. Crecimiento ventricular derecho (CVD). 126
11.2.2. Crecimiento ventricular izquierdo. 127

12. OTRAS ALTERACIONES ELECTROCARDIOGRÁFICAS 129
12.1. Efecto de fármacos. 131
12.1.1. Digital. 131
12.1.2. Otros fármacos. 132
12.2. Alteraciones electrolíticas. 133
12.2.1. Hipopotasemia o hipokaliemia. 133
12.2.3. Hipercalcemia o hipocalcemia (Fig. 4.12). 134
12.3. Síndromes de preexcitación. 135
12.4. Pericarditis. 138
12.5. Marcapasos. 139
12.6. Embolia pulmonar aguda. 140

13. CUADROS RESUMEN 141

14. GUÍA TERAPEÚTICA 153
14.1. Esquemas de tratamiento de las arritmias. 156
14.2. Fármacos. 148
1. ADENOSINA (Adenocor®, Adenoscan®). 158
2. ADRENALINA (Adrenalina®). 159
3. AMIODARONA (Trangorex ®). 160
4. ATENOLOL (Blokium ®, Tenormín ®). 161
5. ATP (Atepodín ®). 162
6. ATROPINA (Atropina®). 162

7. BRETILIO (Bretilate ®). 163
8. CAPTOPRIL (Capotén ®, Cesplón ®). 164
9. CLORURO MÓRFICO (Cloruro mórfico®). 165
10. DILTIEZEM (Masdil®). 165
11. DIGOXINA (Digoxina®, Lanacordín pediátrico®). 166
12. DISOPIRAMIDA (Dicorynan®, Rithmodán®). 167
13. DOBUTAMINA (Dobutamina®, Dobutrex®). 168
14. DOPAMINA (Dopamina®). 169
15. ESMOLOL (Brevibloc®) 170
16. FENITOINA (Fenitoína®, Neosidantoína®). 171
17. FLECAINIDA (Apocard®). 172
18. FLUMACENIL (Anexate ®). 173
19. HIDRALACINA (Hidrapres ®) 174
20. ISOPROTERENOL (Aleudrina ®) 174
21. LABETALOL (Trandate ®) 175
22. LIDOCAINA (Lincaína ®) 176
23. MEPERIDINA (Dolantina ®) 177
24. METOPROLOL (Seloken ®) 177
24. MEXILETINA (Mexitil ®) 178
25. MIDAZOLAN (Dormicum®) 178
26. NITROGLICERINA (Solinitrina I.V. ®) 179
27. NITROPRUSIATO (Nitroprussiat®) 180
28. PROCAINAMIDA (Biocoryl®, Pronestyl®) 181
29. PROPAFENONA (Rytmonorm®). 182
30. PROPANOLOL (Sumial®). Inacabado 183
31. QUINIDINA (Longacor ®, Cardioquina®, Quinicardina®). 184
32. SOTALOL (Sotapor ®). 185
33. SULFATO DE MAGNESIO (Sulmetin ®) 185
34. URAPIDIL (Elgadil®). 186
35. VERAPAMIL (Manidón ®) 187
14.3. Fluidoterapia. 188
1. Equipos de Infusión Intravenosa. 188
2. Ritmo de las infusiones intravenosas para 500 ml de solución 188
14.4. Tratamiento eléctrico. 189
14.4.1. Desfibrilación eléctrica 189
14.4.2. Otras técnicas de tratamiento eléctrico. 193

15. EJERCICIOS 195
1. Ejercicios tema 1 197
2. Ejercicios tema 2 198
3. Ejercicios tema 3 200
4. Ejercicios tema 4 202
5. Ejercicios tema 5 206
6. Ejercicios tema 6 210
7. Ejercicios tema 7 214
8. Ejercicios tema 8 225
9. Ejercicios tema 9 233
10. Ejercicios tema 10 238
11. Ejercicios tema 11 249
12. Ejercicios tema 12 258
13. Ejercicios tema 13 270
14. Ejercicios tema 14 284

16. BIBLIOGRAFÍA RECOMENDADA 287

17. SOLUCIONARIO 293
1. Ejercicios tema 1. 293
2. Ejercicios tema 2. 296
3. Ejercicios tema 3. 297
4. Ejercicios tema 4. 298
5. Ejercicios tema 5. 299
6. Ejercicios tema 6. 301
7. Ejercicios tema 7. 303
8. Ejercicios tema 8. 305
9. Ejercicios tema 9. 307
10. Ejercicios tema 10. 308
11. Ejercicios tema 11. 310
12. Ejercicios tema 12. 311
13. Ejercicios tema 13. 312
14. Ejercicios tema 14. 313

PRESENTACIÓN

El electrocardiograma es un método fundamental en el diagnóstico de patología cardiaca y extracardíaca que el personal de enfermería realiza con gran asiduidad en su práctica clínica. A pesar de que muchas de las alteraciones electrocardiográficas ponen de manifiesto graves problemas para la salud de los individuos, hay profesionales sanitarios que opinan que es suficiente con que enfermería sepa realizar el electrocardiograma, sin necesidad de interpretarlo. Por contra, mi experiencia personal y profesional me dice que también deberíamos saber reconocerlas. A nivel personal he vivido como en un antequirófano se suspendía la intervención quirúrgica programada de un familiar, en una época en la que no se hacía visita anestésica preoperatoria, porque la enfermera que le hizo el ECG del preoperatorio no le dio importancia, o no observó que tenía una taquicardia a 170 lat/min., o como a otro familiar, en su Centro de Salud le habían hecho un ECG a doble voltaje y, por tanto, con ondas de doble tamaño. A nivel profesional, he trabajado en cuidados intensivos y en observación de urgencias en los que, como en otras unidades (reanimación, URPA, cardiología,…), el paciente está o puede estar monitorizado, y he tenido que valorar y escribir en el relevo el ritmo que aparecía en el monitor. Por otra parte, el personal de enfermería atiende al paciente las 24 horas del día en el medio hospitalario y en instituciones sociosanitarias, debiendo actuar de forma rápida para prevenir complicaciones y mejorar el pronóstico de las desviaciones de salud, en ocasiones asociadas a patología cardiovascular y, por tanto, detectables con el electrocardiograma.

Por todo esto y, a pesar de que la identificación de alteraciones electrocardiográficas resulta compleja, considero que el personal de enfermería debe conocer la técnica correcta de realización de un electrocardiograma, así como detectar, al menos, aquellas alteraciones que supongan un riesgo vital para el paciente.

Para ello se propone este manual con una metodología fundamentalmente participativa, en la que se establecen unos objetivos específicos al inicio de cada tema y se proponen unos ejercicios autocorregibles con las soluciones al final, que se deberán realizar tras la lectura del mismo, y que permiten conocer al lector si ha logrado los objetivos propuestos.

Los contenidos de los temas están secuenciados desde cuestiones muy básicas como es el conocimiento del sistema de conducción eléctrico o la técnica de realización de un electrocardiograma, hasta otras más complejas que abordan, de manera sencilla, no sólo la forma de interpretar las diferentes alteraciones electrocardiográficas mediante un esquema básico y sistemático de interpretación, sino también la etiología y el tratamiento habitual de las mismas.

En el penúltimo tema se recogen cuadros y tablas resúmen que facilitan la interpretación de las alteraciones estudiadas previamente. El último tema es una guía básica que recoge aquellos aspectos del tratamiento de las alteraciones cardiovasculares de especial relevancia para enfermería (farmacopea con utilidad, dosis, precauciones y preparación de fármacos, fluidoterapia, tratamiento eléctrico,…).

Espero que con este manual, el personal de enfermería adquiera los conocimientos y las habilidades que le permitan realizar de forma correcta, e interpretar de manera sistemática, un electrocardiograma. Ese es el objetivo que me propuse cuando empecé a trabajar en él.

Antonio Peña Rodríguez

PRÓLOGO

En 1906, el medico holandés Willem Einthoven (1860-1927), profesor de fisiología e histología en la Universidad de Leiden (Países Bajos), describió las aplicaciones clínicas del electrocardiograma, sentando las bases de la importancia de esta imprescindible herramienta en el análisis cardiológico. Sus aportaciones al estudio de la actividad bioeléctrica del músculo cardíaco le supuso que en 1924, se le otorgase el Premio Nobel de Medicina. Desde entonces, la representación gráfica de la actividad eléctrica del corazón viene desempeñando una función relevante en el cribado y diagnóstico de las enfermedades cardiovasculares. Un electrocardiograma (ECG) es una prueba física ampliamente utilizada para valorar la condición del corazón en forma no invasiva[1].

Como bien dice el autor en la presentación de este Manual, la realización del electrocardiograma es una de las técnicas que con frecuencia realiza el personal de enfermería, cobrando especial relevancia en los puntos o servicios de urgencias. Enfermería no solo debe saber la técnica correcta de realización sino también tiene que tener conocimientos de las principales alteraciones que pueden aparecer en el trazado electrocardiográfico, pues ello ayudara a establecer los protocolos de actuación con más prontitud, algo que puede ser de vital importancia en los casos mas graves.

La asunción de técnicas y competencias, aparentemente cada vez más complejas, por parte de los profesionales de enfermería, debe ser un objetivo a conseguir. Debemos recobrar el protagonismo téc-

[1]https://es.wikipedia.org/wiki/Electrocardiograma

nico de antaño, teniendo siempre muy presente el cuidado holístico de las personas a las que prestamos nuestra atención de Enfermería. Hay que ser consciente y defenderlo así, pues la técnica no puede ir disociada de los cuidados, sino mas bien todo lo contrario, ya que los procedimientos técnicos a los que me refiero, se aplican sobre pacientes, sobre personas que tienen sentimientos y miedo a lo desconocido, que les provoca incertidumbre y desasosiego los posibles resultados, que muchos de ellos son profanos en la materia y eso les crea inseguridad y angustia, etc, etc, Técnica y Cuidado, cuestión esta de mucha importancia profesional en estos momentos de crisis laboral y de presión profesional por parte de otros colectivos sanitarios que buscan tener una espacio competencial mayor en el campo sanitario. Cuidados y Técnica una exigencia cada vez mayor en un contexto obsesionado por la sostenibilidad, la eficiencia, por la competencia, por los ajustes, obligando a todos los actores sanitarios a dar lo mejor de si mismo para poder continuar en primer línea. Enfermería tiene que asumir este y otros nuevos roles, hacerse valer, darle mayor contenido enfermero a los mismos, estar expectante y con proactividad en los cambios, estando siempre dispuesta asumir nuevos retos competenciales, pero sin desatender su papel prioritario en la educación y la prevención. Este Manual es un ejemplo de todo esto. Es una muestra, un llamar la atención acerca del campo profesional que tenemos por delante y que podemos y debemos copar y desarrollar.

Por ello, quiero expresar mi enorme satisfacción personal por incorporar al elenco de autores del CECOVA, a Antonio Peña, supervisor de Docencia del Hospital General Universitario de Elche (Alicante) y profesor asociado del Departamento de Enfermería de la Universidad de Alicante, que ha sido desde hace años un gran colaborador de la Organización Colegial de Enfermería de la Comunidad Valenciana, no en vano fue nombrado Colegiado de Honor del Colegio de Enfermería de Alicante en 2006.

Para el CECOVA, es fundamental avanzar en la incorporación al fondo bibliográfico de aspectos prác-

ticos sobre el ejercicio profesional. Es por eso que ha acordado publicar este volumen en el marco de la colección Biblioteca de la Comunidad Valenciana, que ya acumula más de 70 titulos, al objeto de ampliar la base científica enfermera de la Comunidad Valenciana con el convencimiento de que, sin lugar a dudas, será todo un éxito entre el colectivo de Enfermería ya que en esta publicación se unen dos factores clave para que así sea como son los amplios conocimientos de su autor sobre la materia tratada y la gran capacidad didáctica para transmitirlos. Un Manual cuyos contenidos van a ser de enorme utilidad, tanto para los profesionales de Enfermería que desarrollan su labor profesional en la Atención Primaria como Especializada, el cual servirá para enseñar a las enfermeras todos los pormenores sobre cómo se realiza correctamente un electrocardiograma y cómo hacer posteriormente una primera lectura adecuada.

No quiero dejar pasar la oportunidad de destacar la importancia de la divulgación del trabajo docente e investigador de las enfermeras así como su capacidad para dinamizar el conocimiento enfermero, algo que contribuirá decisivamente a dar una mayor visibilidad de la profesión enfermera que, a su vez, ayudará a un mayor conocimiento y reconocimiento social.

Por ello, quiero animar a todos los profesionales de Enfermería de la Comunidad Valenciana para que sigan el ejemplo de Antonio Peña y se esfuercen en llevar adelante iniciativas profesionales cuyo resultado se vea plasmado en publicaciones porque, sin lugar a dudas, ello servirá para ampliar el cuerpo de conocimientos de Enfermería y, sin duda, incrementará enormemente el prestigio de la profesión, tanto entre el propio colectivo enfermero como en la proyección exterior hacia otros colectivos sanitarios y, por ende, hacia el resto de la sociedad. En esta labor necesaria de difusión del conocimiento enfermero siempre encontrarán el respaldo pleno de la Organización Colegial de Enfermería de la Comunidad Valenciana que presido.

José Antonio Ávila
Presidente del CECOVA

AGRADECIMIENTOS

Al finalizar este trabajo no quiero ni debo obviar a todas aquellas personas que de una u otra forma han colaborado para que pudiera realizar este trabajo:

1. Al Dr. Luis de Teresa, que con sus excelentes clases de cardiología cuando estudiaba enfermería, hizo que naciera en mi un interés especial por esta materia,

2. A mis compañeros de Urgencias por recogerme muchos de los ECG utilizados en mis clases,

3. A Frank, Macu, María Teresa, Pilar, Ramón, Ricardo y tantos otros médicos, excompañeros de Urgencias, por ser mis improvisados profesores cuando trabajaba en este servicio,

4. A todas las instituciones que han confiado en mi para que impartiera docencia en esta u otras materias (Universidad de Alicante, Universidad Cardenal Herrera, Conselleria de Sanitat, EVES, Colegio de Enfermería, …),

5. Al Dr. Jaime Latour por tomarse la molestia de revisar desinteresadamente el primer solucionarlo que utilicé en mis clases,

6. Al CECOVA por el interés mostrado siempre en la difusión del conocimiento útil para la Enfermería y, en especial, por la publicación de este texto, y sobre todo, …

7. A mi mujer, Manoli, y a mis hijos, Javier y Víctor, por todo el tiempo que les he robado con la electrocardiografía.

1. RECUERDO ANATÓMICO Y FISIOLÓGICO DEL SISTEMA DE CONDUCCIÓN

OBJETIVOS DIDÁCTICOS DE LA UNIDAD:

1. Conocer el funcionamiento del sistema de conducción eléctrico.
2. Conocer las características de las células cardiacas.
3. Conocer los posibles ritmos del corazón: Concepto de ritmo sinusal y de posibles ritmos ectópicos.

El ciclo cardíaco depende de dos procesos eléctricos que se producen en el corazón: despolarización y repolarización. Tras la despolarización el miocardio se contrae, lo que constituye la sístole cardiaca; tras la repolarización se relaja (diástole).

Durante la despolarización y la repolarización iones con carga se desplazan a un sentido y otro a través de las membranas de las células miocárdicas creando un flujo de corriente llamado potencial eléctrico.

Para que estos fenómenos se puedan producir es necesario que se genere un impulso y que éste sea transmitido a todo el miocardio en un orden establecido, para que la contracción sea efectiva. Esta función la realiza el sistema de conducción cardíaco, que aprovecha las diferentes características de las células miocárdicas:

- Capacidad de despolarizarse ante la llegada de un estímulo eléctrico, mecánico o químico **(batmotropismo o excitabilidad)**.

- Capacidad de no responder a estímulos en determinadas circunstancias **(refractariedad).**

- Capacidad de algunas fibras cardiacas miocárdicas para excitarse a sí misma de forma rítmica y automática, generando impulsos propios **(cronotropismo o automatismo).**

- Capacidad de transmitir potenciales de acción, siguiendo la ley del todo o el nada, y coordinadamente mediante un sistema de células especializadas **(dromotropismo o conductividad).**

- Propiedad mediante la cual la fibra miocárdica desarrolla fuerza o tensión permitiendo su acortamiento que posibilita la función de la bomba y uno de los determinantes de gasto cardíaco, el volumen sistólico o fracción de eyección (**inotropismo o contractibilidad).**

El sistema de conducción eléctrico está formado por las estructuras que se describen a continuación.

1.1. Nódulo sinusal o sinoauricular.

Se encuentra situado en el endocardio de la aurícula derecha, junto a la salida de la vena cava superior y constituye el marcapasos fisiológico del corazón ya que, influenciado por el sistema nervioso autónomo (s.n. simpático y parasimpático), es el responsable, gracias a las células P que posee, de la creación del impulso nervioso, con una frecuencia normal que oscila entre 60 y 100 latidos por minuto. Esta relación con el sistema nervioso le permite, además, adaptar el ritmo cardíaco a las diferentes situaciones o demandas del organismo: esfuerzo, caminar, sueño, etc.

1.2. Vías internodales o intraauriculares.

Son tres haces de fibras nerviosas (anterior de Bachmann, media de Wenckebach y posterior de Thorel) que llevan el impulso desde el nódulo sinusal hasta el nodo auriculoventricular a través de la aurículas, favoreciendo la despolarización de éstas y, por tanto, su contracción.

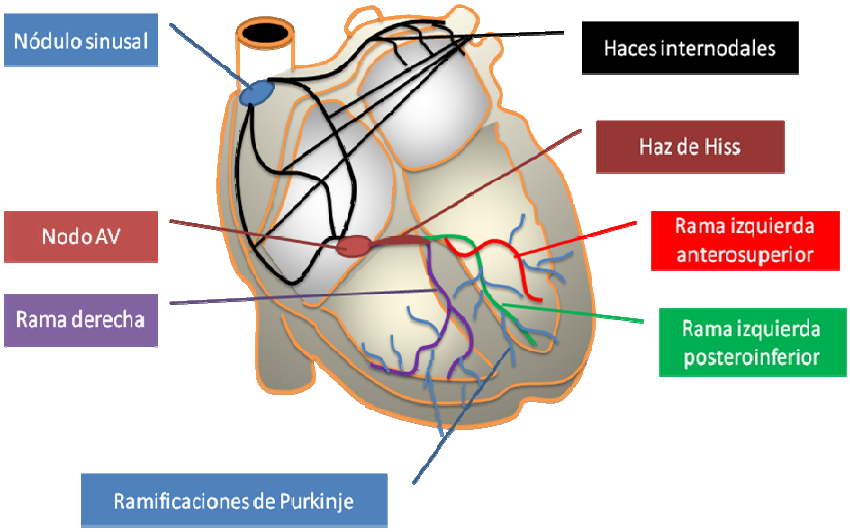

Figura 1.1. Sistema de conducción cardíaco.

1.3. Nodo auriculoventricular.

Está situado en el endocardio del lado derecho del tabique interauricular. A él llega el impulso procedente de las aurículas, el cual es ralentizado o retardado durante unas décimas de segundo. Con este retardo se

consigue que el vaciado total de la aurícula, se produzca justo antes que la contracción ventricular.

El nodo AV tiene una doble vía de transmisión, la vía β que, a pesar de ralentizar el impulso, es la más rápida, y la vía α, más lenta. En determinados casos la vía rápida se bloquea y el impulso debe discurrir por la lenta.

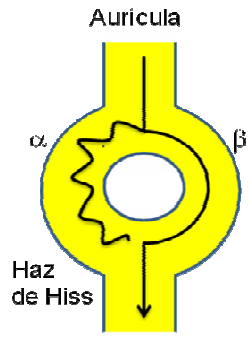

Fig. 2.1. Doble vía del nodo AV.

En otras ocasiones, el impulso puede utilizar una vía anómala, evitando el paso por el nodo A-V y viajando, por tanto, a mayor velocidad, con lo que se estimula prematuramente el ventrículo. A este fenómeno se le denomina **preexcitación**.

1.4. Haz y ramas de Hiss.

El haz de Hiss se inicia en la porción inferior del nodo A-V y transcurre por el borde derecho del tabique interauricular para luego dividirse en dos ramas, una derecha que baja hasta el ventrículo del mismo lado, y otra izquierda que más tarde se divide en tres fascículos (anterosuperior, posteroinferior y fibras del tabique interventricular) para llegar a todo el ventrículo izquierdo uniformemente.

1.5. Ramificaciones o fibras del sistema distal de Purkinje.

Son finas fibras que salen de las ramas de Hiss y que transmiten el impulso en los ventrículos haciendo que se despolaricen y, por tanto, que se contraigan.

1.6. Frecuencias propias.

Aunque hemos hablado del nódulo sinusal como el marcapasos fisiológico del corazón, puede suceder que, en determinadas circunstancias, se originen ritmos fuera de esta localización. A esta característica de las células miocárdicas de poder producir impulsos propios se le llama, como ya se ha descrito previamente, **automatismo o cronotropismo** y a los ritmos que originan se dice que son ectópicos. Estos ritmos extrasinusales, que pueden surgir para solucionar una falta de ritmo

sinusal, también se llaman ritmos de escape o marcapaso auricular, nodal o ventricular, dependiendo de su origen.

Las frecuencias normales para estos ritmos o marcapasos ectópicos son las que aparecen en la figura 3.1.

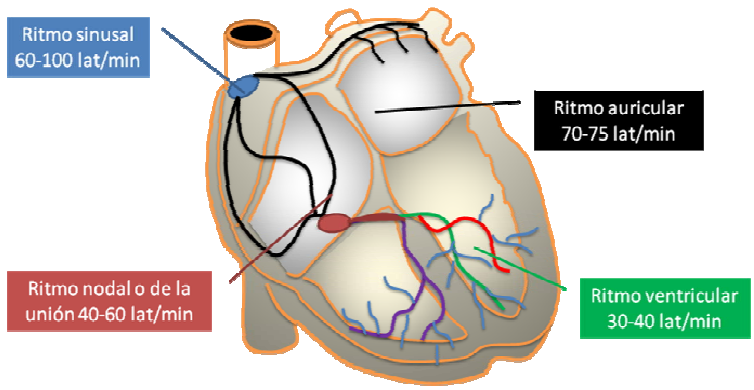

Figura 3.1. Ritmo sinusal normal y ritmo ectópicos o extrasinusales.

Aunque, como se ha comentado, su misión puede ser de escape, en estados patológicos o situaciones de urgencia, un foco ectópico en aurícula, nodo AV o ventrículo puede iniciar una taquicardia de 150 a 250 latidos por minuto que comporte un compromiso hemodinámico para el paciente y requiera tratamiento cardioversor precoz, ya sea farmacológico o eléctrico.

Si bien hay taquiarritmias que se producen por excitación de un foco ectópico, el fenómeno más frecuente de producción de las arritmias graves es el de **reentradas a diferentes niveles (auricular, nodal, ventricular, auriculoventricular por vía accesoria)** en las que un mismo impulso puede, por diferentes mecanismos,

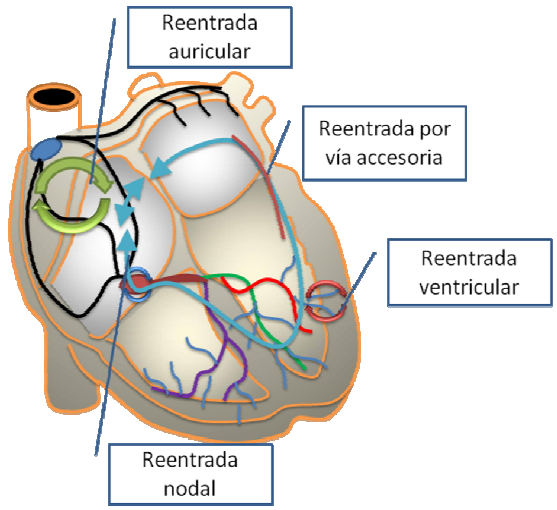

Figura 4.1. Fenómenos de reentrada.

estimular repetidamente el corazón provocando reiteradas contracciones (Fig. 4.1). Entre las taquiarritmias que pueden originarse por un mecanismo de reentradas se encuentran la fibrilación y el flúter auricular, la taquicardia ventricular secundaria a infarto de miocardio, la taquicardia supraventricular por reentrada nodal y las taquicardias ortodrómicas y antidrómicas asociadas a síndromes de preexcitación (WPW, LGL).

🕮 **Realice los ejercicios correspondientes al tema 1.**

2. EL ELECTROCARDIOGRAMA

OBJETIVOS DIDÁCTICOS DE LA UNIDAD:

1. Conocer las diferentes derivaciones de un electrocardiograma.
2. Conocer la utilidad de un electrocardiograma y las situaciones en las que es recomendable realizarlo.
3. Conocer la forma correcta de realizar un electrocardiograma.
4. Conocer la posición adecuada de los electrodos en el electrocardiograma habitual y en situaciones espaciales.
5. Conocer el lugar correcto de colocación de electrodos para monitorización continua en función de la patología del paciente.

2.1. Introducción.

El electrocardiograma (ECG) representa, la actividad eléctrica del corazón (despolarización y repolarización) y nos da valiosas conclusiones sobre la función cardiaca.

En ECG de 12 derivaciones examina el potencial eléctrico cardíaco desde 12 puntos diferentes. Como resultado, da una descripción más completa del corazón que la monitorización por cables o continua en la que sólo se examina este potencial desde un punto.

Cada uno de estos 12 puntos se llama derivación, de los cuales D_I, D_{II} y D_{III} son derivaciones estándar de las extremidades, aVR, aVL y aVF son derivaciones aumentadas de las extremidades, y de V_1 a V_6 son derivaciones torácicas o precordiales. A las derivaciones de las extremidades se les llama también periféricas (Fig. 1.2).

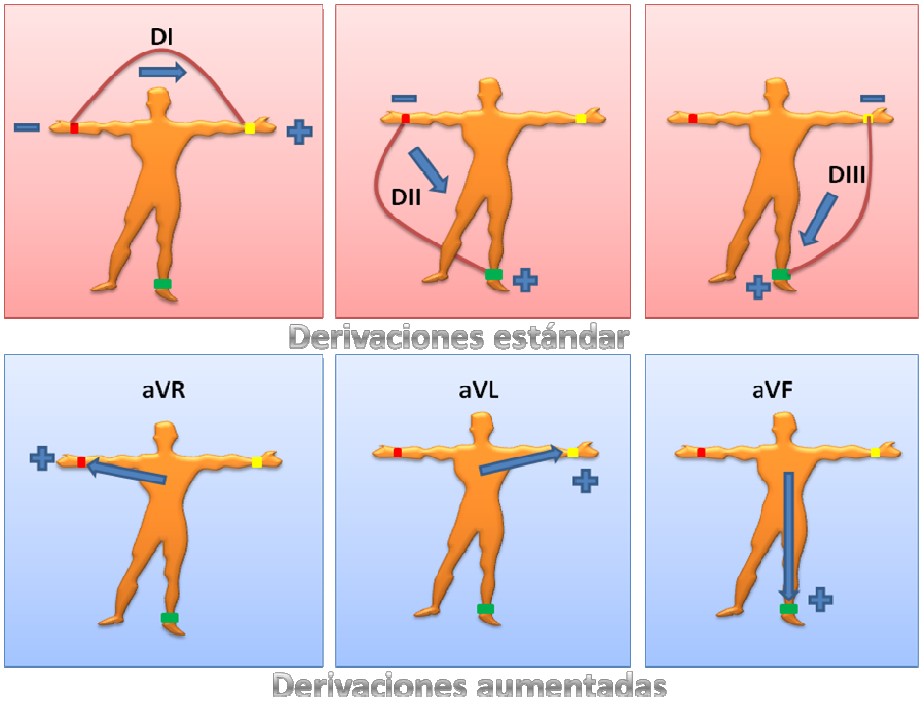

Fig. 1.2. Derivaciones periféricas.

En las **derivaciones estándar de las extremidades**, el aparato de ECG compara el flujo de potencial eléctrico entre dos de los tres elec-

trodos activos (el negro es neutro), de modo que el del brazo derecho es siempre negativo, el de la pierna izquierda es siempre positivo y el del brazo izquierdo es variable: positivo en D_I, negativo en D_{III} e inactivo en D_{II}.

En las **derivaciones aumentadas de las extremidades** se utilizan los mismos electrodos. Sin embargo, éstas son unipolares, midiendo el potencial eléctrico entre el electrodo de una extremidad y el punto eléctrico medio entre los dos electrodos restantes.

Las **derivaciones de las extremidades** o periféricas son similares en un aspecto, ambas **miden el potencial eléctrico en un plano frontal** del cuerpo (observan el corazón del paciente visto frontalmente).

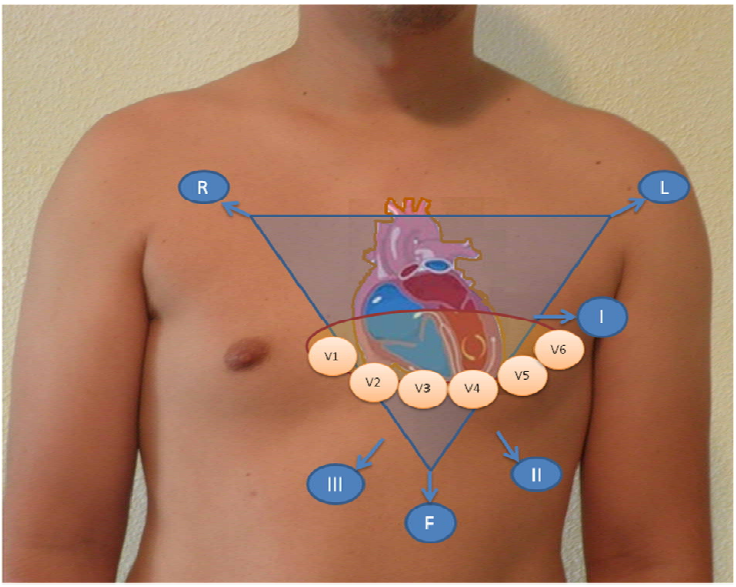

Fig. 2.2. Derivaciones periféricas (visión del plano frontal) y precordiales (visión del plano horizontal).

Las **derivaciones precordiales o torácicas** (de V_1 a V_6), también son unipolares. Para efectuar una derivación precordial el aparato del ECG promedia los potenciales eléctricos de los tres electrodos periféricos activos y luego compara este promedio con el potencial eléctrico del electrodo precordial. Estas derivaciones nos **miden el potencial eléctrico en el plano horizontal**, permitiendo localizar cualquier lesión en las paredes laterales o anteriores del corazón.

La información del ECG completo es muy importante, sobre todo para localizar signos de cardiopatía isquémica y así, la cara lateral del ventrículo izquierdo la vemos en D_I-aVL y V_5-V_6, la cara inferior en D_{II}-D_{III}-aVF, la zona septal en V_1-V_2 y la cara anterior en V_3-V_4 (Fig. 2.2).

Además de las 12 derivaciones estándar (3 bipolares de los miembros, 3 unipolares de los miembros y 6 unipolares de las extremidades) existen derivaciones esofágicas, derivaciones de vigilancia (en unidades especiales o de cuidados críticos) y derivaciones intracardiacas.

2.2. Utilidad del electrocardiograma.

El ECG es útil para el diagnóstico de:

1. Arritmias cardíacas.
2. Bloqueos cardíacos.
3. Cardiopatía isquémica.
4. Pericarditis.
5. Síndromes de pre-excitación: Wolff-Parkinson-White (WPW), Lown-Ganong-Levine (LGL).
6. Alteraciones electrolíticas (hiper o hipocalcemias, hiper o hipopotasemias).
7. Hipertrofia y sobrecarga cardiaca.
8. Intoxicación por fármacos cardioactivos (digital).

También es útil para el seguimiento de diferentes tratamientos (marcapasos, antiarrítmicos...).

En general, es recomendable realizar un ECG siempre que el paciente presente **un dolor torácico, así como otras manifestaciones que puedan sugerir una alteración del gasto cardiaco o una insuficiencia cardiaca (mareo o alteración del nivel de conciencia, sudor frío, disnea, edemas maleolares, oligoanuria, ingurgitación yugular, etc.).** También se debe realizar un ECG a pacientes que hayan sufrido un **ACVA, un traumatismo torácico contuso o una quemadura eléctrica**, así como a aquellos que requieran una intervención quirúrgica, como parte del preoperatorio.

2.3. Atención de enfermería.

La realización adecuada del ECG es fundamental para interpretar correctamente el trazado electrocardiográfico. Además de presentarse al paciente y lavarse las manos previamente, la técnica consiste en:

1. **Tranquilizar al paciente**, explicándole la técnica, y pidiéndole que esté relajado, callado y sin moverse.

2. Colocar al paciente en el **lugar y la posición adecuada**:
   - La habitación debe tener la **temperatura adecuada** (si hace frío el paciente temblará y saldrá parasitado el ECG, si hace calor el paciente puede sudar lo que dificulta la adhesión de los electrodos a la piel y favorece la aparición de artefactos en el ECG).
   - En **decúbito supino sobre una superficie suficientemente amplia** (si el paciente no apoya bien todos los miembros puede originar artefactos por contracción muscular) y sin tocar el cabezal o los pies de la cama.

3. **Descubrir el tórax y los miembros del paciente**, según proceda.

4. **Limpiar la zona de aplicación de los electrodos** con una gasa o algodón empapado con suero fisiológico. Si fuera necesario rasurar la zona o retirar objetos que puedan molestar (joyas, relojes,…). Seleccionar una zona carnosa, que facilite la conducción eléctrica. Si se utilizan placas o ventosas puede ser necesario aplicar pasta conductora.

5. **Colocar los electrodos en el lugar adecuado** (Fig. 3.2):

   - 4 periféricos: Regla mnemotécnica: **RANA**:
     * **ROJO o RA (Right Arm):** Brazo u hombro derecho.
     * **AMARILLO o LA (Left Arm):** Brazo u hombro izquierdo.
     * **NEGRO o RL (Right Leg):** Pierna o hipocondrio derecho.
     * **VERDE o LL (Left Leg):** Pierna o hipocondrio izquierdo.

   - 6 precordiales:

- V_1: 4º espacio intercostal derecho paraesternal (puede ser útil buscar el 4º espacio intercostal colocando los dedos en estos espacios tal como se indica en la Fig. 3.2).
- V_2: 4º espacio intercostal izquierdo paraesternal.
- V_3: Entre V_2 y V_4.
- V_4: 5º EIC izquierdo, línea clavicular media.
- V_5: 5º EIC izquierdo, línea axilar anterior.
- V_6: 5º EIC izquierdo, línea axilar media.

- Otras derivaciones posteriores (ECG de 15 derivaciones):
  - V_7: 5º EIC izquierdo, línea axilar posterior.
  - V_8: 5º EIC izquierdo, línea media escapular posterior.
  - V_9: 5º EIC izquierdo, borde paravertebral izquierdo.

Para hacer estas derivaciones posteriores, se colocan los electrodos V_4, V_5 y V_6 en la posición descrita para V_7, V_8 y V_9 respectivamente, se repite el ECG en estas deriavaciones y, a continuación, se substituyen con un bolígrafo los números (4 por 7, 5 por 8 y 6 por 9).

En caso de sospecha de infarto ventricular derecho puede ser útil colocar los electrodos hacia la derecha, de la misma manera que se haría en la dextrocardia. En estos casos debemos, al finalizar el ECG, añadir una R (Right) detrás del número de las derivaciones precordiales (P.e. V4R) para indicar que se ha realizado el ECG hacia la derecha.

Fig. 3.2. Colocación de los electrodos (derivaciones habituales, posteriores y derechas).

En ocasiones podemos encontrarnos situaciones especiales que requieran modificar la colocación de los electrodos, tales como ampu-

tados, pacientes con escayola u otro tipo de vendajes, dextrocardia, o que precisen medidas especiales de asepsia (grandes quemados).

6. El resto del proceso depende de cada aparato, debiendo tener en cuenta que:

   - El paciente deber estar quieto, en silencio y respirando con normalidad.
   - La velocidad debe ser de 25 mm/s y el voltaje o amplitud de 10 mm/1 mV. Si hacemos el ECG a 50 mm/s de voltaje las ondas serán el doble de anchas de lo normal y la frecuencia cardiaca parecerá la mitad de la real. Si hacemos el ECG a 20 mm/mV las ondas serán el doble de altas.
   - Si un electrodo periférico está desconectado puede aparecer una línea isoeléctrica y confundirnos con una asistolia.
   - Los temblores del paciente o las alteraciones de la tensión eléctrica pueden parasitar el trazado. Algunos aparatos tienen filtros para minimizar algunas de estas alteraciones.
   - De manera general pero, sobre todo, en caso de ritmos lentos asociados a bloqueos de conducción AV, es conveniente realizar, además del ECG completo, una tira larga de ritmo en D_{II}, la derivación en la que se ven mejor todas las ondas. Muchos aparatos ya realizan esta tira de ritmo en la parte inferior del trazado.

7. Comprobar que el ECG está bien hecho. Aunque pueden cambiar en algunas patologías, en general, los electrodos periféricos están bien colocados si la onda P es positiva (hacia arriba) en D_{II} y negativa (hacia abajo) en aVR, y los precordiales estarán bien puestos si el QRS pasa progresivamente de ser casi totalmente negativo en V_1 a ser casi todo positivo en V_6 (ver en figura 2.3: ECG normal)

8. Retirar los electrodos del paciente, eliminando la pasta conductora y ayudándolo a vestirse, si procede.

9. Si no se han introducido en el electrocardiógrafo los datos filiación del paciente antes de realizar la prueba, identificar el ECG, indicando:

   - Nombre y apellidos del paciente,
   - Fecha y hora, y

- Circunstancias concurrentes de interés (dolor torácico, mareo, sudoración fría,...).

10. Se debe **prestar especial atención y valorar la necesidad de avisar al médico**, si aparecen:
    - Taqui o bradiarritmias acompañadas signos de bajo gasto (mareo, hipotensión, palidez, sudoración fría,...).
    - Signos de cardiopatía isquémica.
    - Arritmias ventriculares (de complejo ancho).
    - Arritmias embolígenas (fibrilación o flúter auricular).

2.4. Monitorización continua.

Cuando el paciente presenta una situación aguda crítica o va a ser sometido a un procedimiento cruento y potencialmente grave (intervención quirúrgica, cateterismo, colocación de un marcapasos, etc.) es necesario monitorizar la función cardiaca y con ella el ECG. Para ello se colocan generalmente tres electrodos: de toma tierra, negativo y positivo. El de toma tierra, generalmente de color rojo, se coloca en el hombro derecho; el negativo, de color amarillo, se coloca en el hombro izquierdo; y el positivo, de color verde, se puede colocar bien en la posición **de V_1, especialmente útil en la monitorización de arritmias**, o en la posición de **V_4 ó V_6 si lo que se pretende es vigilar signos de cardiopatía isquémica**. En una parada cardiorrespiratoria, para evitar que los cables o electrodos molesten para realizar masaje cardiaco o desfibrilar, si procede, se deben colocar en los hombros y en los hipocondrios.

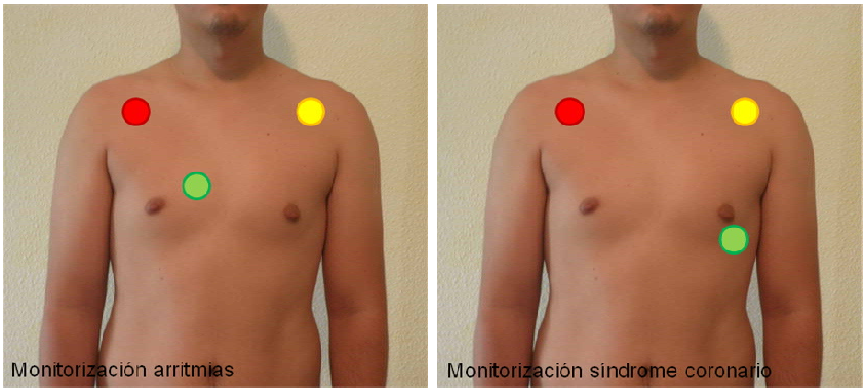

Fig. 3.3. Monitorización continua.

🕮 **Realice los ejercicios correspondientes al tema 2.**

3. DIAGRAMA DEL PQRSTU

OBJETIVOS DIDÁCTICOS DE LA UNIDAD:

1. Conocer relación entre las diferentes ondas e intervalos con el proceso del ciclo cardiaco.
2. Conocer las características de normalidad de estas ondas e intervalos.
3. Conocer la nomenclatura específica del QRS en función de su morfología.
4. Conocer la morfología específica del QRS en las diferentes derivaciones del ECG.
5. Identificar las diferentes ondas e intervalos en el electrocardiograma.

El paso del impulso activador a través del sistema de conducción y su efecto sobre el miocardio se refleja en el electrocardiograma (ECG) mediante diferentes deflexiones en la línea base (isoeléctrica). A estas deflexiones se les llama ondas y se describen por las letras P, Q, R, S, T y U. También es necesario conocer los diferentes intervalos o espacios que van de unas ondas a otras (Fig. 1.3).

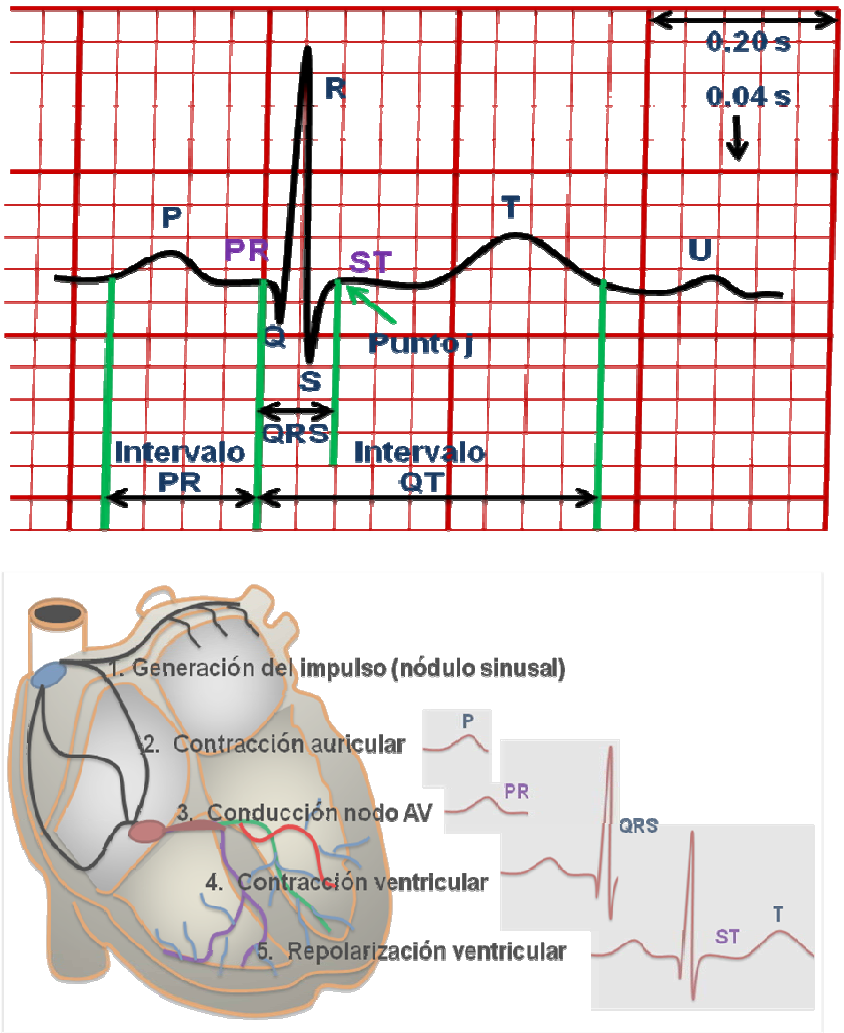

Figura 1.3. Diagrama PQRSTU.

3.1. Onda P.

Representa el tiempo de **despolarización auricular**, que se realiza normalmente de arriba abajo, de atrás a delante y de derecha a izquierda. Su forma varía de una derivación a otra, aunque suele ser redondeada, negativa en aVR, positiva en D_I, D_{II}, aVF y V_{3-6} y variable en D_{III}, aVL y V_1-V_2; su altura (voltaje) no suele ser superior a 2,5 mm y su duración (anchura) suele ser menor a 0'12 s.

3.2. Intervalo PR o PQ.

Mide el tiempo de conducción auriculo-ventricular a través del nodo AV, por lo que comprende **desde el inicio de la onda P hasta el inicio del complejo QRS** (ondas Q o R, según derivación) y su parte isoeléctrica, representa el retardo del impulso al pasar por el nodo AV (Fig. 2.3).

Su duración **debe está entre 0,12 y 0'20 segundos (entre 3 y 5 cuadraditos),** aunque se acorta con la frecuencia cardiaca y varía con la edad (Tabla 1.1)**.**

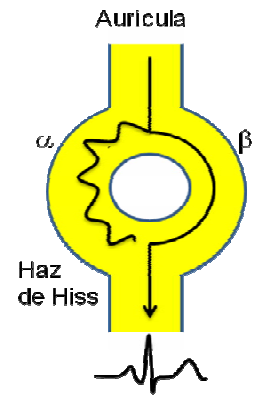

Fig. 2.3. Transmisión normal del impulso en el nodo AV.

Frecuencia cardiaca	PR MÁXIMO NORMAL (segundos)					
	Adulto viejo	Adulto joven	De 14 a 17 años	De 7 a 13 años	De 1,5 a 6 años	De 0 a 1,5 años
Menos de 70	0,20	0,20	0,19	0,18	0,17	0,16
De 71-90	0,20	0,19	0,18	0,17	0,165	0,15
De 91-110	0,19	0,18	0,17	0,16	0,155	0,145
De 111-130	0,18	0,17	0,16	0,15	0,145	0,135
Más de 130	0,17	0,16	0,15	0,14	0,135	0,125

Tabla 1.1. PR máximo normal según edad y frecuencia cardiaca.

3.3. Complejo QRS.

Representa el tiempo de **despolarización ventricular** y va desde el inicio de la onda Q hasta el final de la onda S, siendo:

- la onda Q, que representa la despolarización septal y frecuentemente no aparece, la primera deflexión negativa antes de la primera positiva;

- la onda R toda onda positiva (si hay dos ondas positivas a la segunda se le llama R'). Habitualmente representa la despolarización del ventrículo izquierdo, aunque en V_1 son pequeñas y representan la despolarización del ventrículo derecho); y

- la onda S toda onda negativa después de una onda positiva (si hay dos ondas negativas después de una primara positiva a la segunda se le llama S'). Representa la despolarización de la parte lateral alta del ventrículo izquierdo.

El QRS mide entre 0,06 y 0,10 segundos (1,5 y 2,5 cuadraditos), independientemente de la frecuencia cardiaca. La nomenclatura que se usa para describir el QRS varía en función de su morfología (Fig. 3.3), utilizándose letras mayúsculas (Q, R, S) para indicar que son ondas de gran tamaño (más de 5 mm) y letras minúsculas (q, r, s) para ondas pequeñas (inferiores a 5 mm).

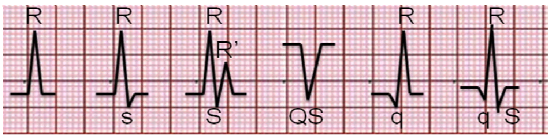

Fig. 3.3. Diferente morfología del QRS.

Su morfología varía, de forma normal, de unas derivaciones a otras (patrón rS en V_1, qR o qRs en V_6 con aumento progresivo de la onda R desde V_1 a V_6). Esto sucede porque las ondas son negativas cuando el impulso se aleja del lugar donde está el electrodo y va aumentando su positividad conforme se dirige hacia la posición del mismo (ver fig. 4.3).

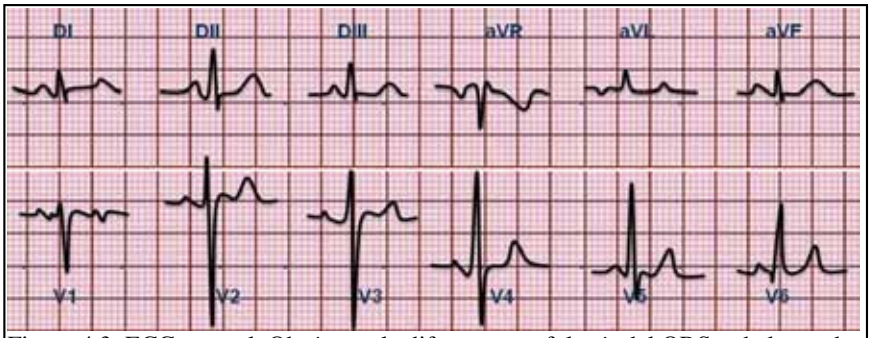

Figura 4.3. ECG normal. Obsérvese la diferente morfología del QRS y de las ondas P dependiendo de la derivación.

La repolarización auricular sucede simultáneamente con la despolarización ventricular pasando desapercibida en un ECG rutinario aunque, con frecuencias cardiacas altas (taquicardia sinusal), puede verse al final del QRS y manifestarse como una alteración del punto J (depresión del punto J y elevación rápida del segmento ST).

3.4. Segmento ST y onda T.

Representan la **repolarización ventricular.** El segmento ST comprende desde el final del QRS (punto J) hasta el inicio de la onda T y es generalmente isoeléctrico, aunque en derivaciones precordiales, puede variar respecto a la línea base (PR) de - 0,5 a + 2 mm. La **onda T,** por su parte, **suele ser concordante con el QRS, siendo negativa en aVR; y puede ser negativa, positiva o difásica en D_{III}, aVF, V_1 y V_2.**

3.5. Intervalo QT.

Es la expresión eléctrica de la **despolarización y repolarización ventricular**. Comprende desde el principio del QRS hasta el final de T. Para medirlo, conviene, por tanto, buscar aquellas derivaciones en las que la onda Q y la onda T sean bien patentes. El QT varia con la frecuencia cardiaca, de modo que a mayor FC menor valor de QT y viceversa. **En pacientes con QRS anchos es mejor medir el intervalo JT** (desde el punto J hasta el final de la onda T), dado que los valores normales están referidos a duraciones normales del QRS.

Para medirlo es necesario utilizar un factor de corrección que lo relacione con la frecuencia cardiaca (QTc). Para ello, se utiliza normalmente la fórmula descrita por Bazett, la cual indica que el QTc es igual al QT, medido en segundos, dividido por la raíz cuadrada del intervalo RR, medido también en segundos (el valor de QTc es prolongado si es $\geq$ 0,42 s. en hombres ó $\geq$ 0,43 s. en mujeres).

$$QTc = \frac{QT}{\sqrt{RR}}$$

Las reglas de interpretación de electrocardiogramas indican los valores normales:

FC	200	180	150	140	130	120	110	100	90	80	70	60	50	45	40
QTc	0,22	0,23	0,25	0,26	0,27	0,28	0,29	0,30	0,32	0,34	0,36	0,38	0,42	0,44	0,47

Tabla 2.3. Intervalo QT normal para cada frecuencia cardiaca.

3.6. Onda U.

Generalmente no aparece, su significado es incierto y, si aparece, suele ser más evidente en V_2-V_3. Se piensa que aparece por repolarización del sistema de Purkinje aunque, a veces, aparecen ondas U negativas en pacientes con cardiopatía coronaria e isquemia miocárdica aguda o con hipertensión arterial. Por otra parte, la presencia de ondas U positivas gigantes, mayores que la altura de la onda T, suele ser signo de alteraciones hidroelectrolíticas, generalmente hipopotasemia, si bien también puede aparecer en la hipomagnesemia. Así mismo, también es posible su aparición en pacientes tratados con antiarrítmicos del tipo I (amiodarona) o antidepresivos tricíclicos, o con intervalo QT largo congénito.

🕮 **Realice los ejercicios correspondientes al tema 3.**

4. CÁLCULO DEL EJE ELÉCTRICO CARDIACO. IMPORTANCIA DE LA MORFOLOGÍA DEL QRS

OBJETIVOS DIDÁCTICOS DE LA UNIDAD:

1. Conocer el concepto de eje eléctrico.
2. Conocer las diferentes formas de medir el eje eléctrico.
3. Conocer la significación de la desviación del eje eléctrico.
4. Conocer la importancia de la morfología del QRS en las derivaciones precordiales.

4.1. ¿Qué es el eje eléctrico?

Como se ha comentado en el primer capítulo, el impulso cardiaco se origina en el nódulo sinusal y de aquí se va a dirigir, a través del sistema de conducción activando, primero las aurículas y, posteriormente, los ventrículos. En su recorrido, este impulso va a seguir diferentes trayectorias que se pueden representar con vectores y que van a originar las diferentes ondas del ECG. En este sentido, es importante recordar que, cuando el impulso (vector) se dirige hacia el lugar donde está situado el electrodo, el QRS es positivo, cuando se aleja de éste es negativo, y si pasa paralelo es isodifásico (igual de positivo que negativo) o isoeléctrico (en la línea base) (Fig. 1.4). Esto mismo sucede si miramos la morfología de la onda P.

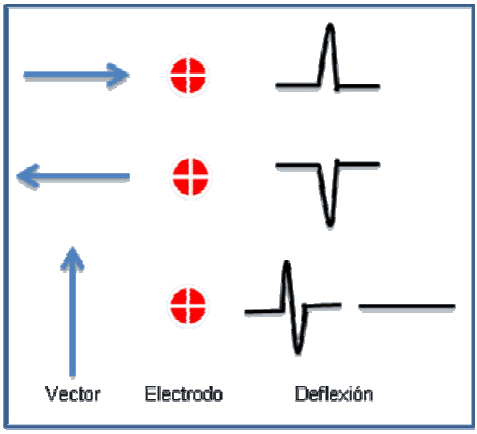

Fig. 1.4. Morfología del QRS en función de la situación de los electrodos.

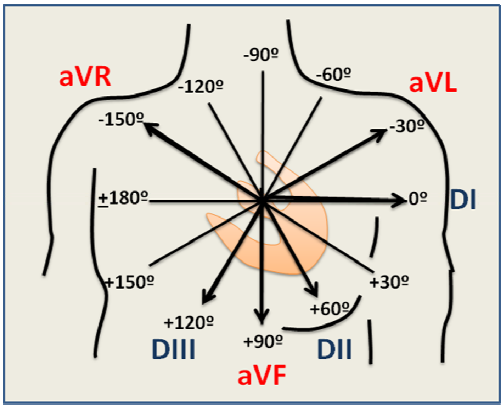

Fig. 2.4. Eje eléctrico del corazón.

Todos estos vectores que se generan durante la activación eléctrica del corazón pueden agruparse en **un vector resultante que se denomina eje eléctrico y que depende de la posición y orientación anatómica del corazón, del sistema de conducción cardiaco y de las propiedades de activación y recuperación del miocardio.** Utilizando las ondas que este vector produce en las derivaciones del plano frontal podemos deducir la posición del eje eléctrico del corazón en dicho plano (Fig.2.4).

4.2. ¿Cómo se mide el eje eléctrico?

Existen diversos sistemas para medir el eje eléctrico. El primero consta de los siguientes pasos:

1. Buscar la derivación del eje frontal en la que el QRS es isodifásico o isoeléctrico.

2. Una vez localizada esta derivación, se procede a buscar en el plano horizontal qué derivación se encuentra perpendicular o casi perpendicular a ésta.

3. Una vez localizada la derivación perpendicular a la del QRS isodifásico, regrese nuevamente al trazado electrocardiográfico y observe si el QRS es positivo o negativo en ella. Si es positivo, indica que el vector se está acercando al electrodo explorador, por lo tanto el eje estará ubicado en el ángulo de esa derivación. Si es negativo, el vector se estará alejando del electrodo explorador, lo que ubica al eje en el ángulo opuesto de la derivación observada.

Ejemplo (Fig. 3.4):

1. Analizando el trazado electrocardiográfico, encontramos que el **QRS isodifásico** se encuentra en **D_{II}.**
2. En el plano horizontal evidenciamos que la derivación perpendicular a D_{II} (ubicada en +60°) es aVL (ubicada en -30°).
3. Si en aVL el QRS es positivo nos indicará que el eje se encuentra a **-30º. ya que se dirige hacia esta derivación**. Si aVL fuera negativo indicaría que se aleja de esta derivación, y el eje estaría a **+ 150º**.

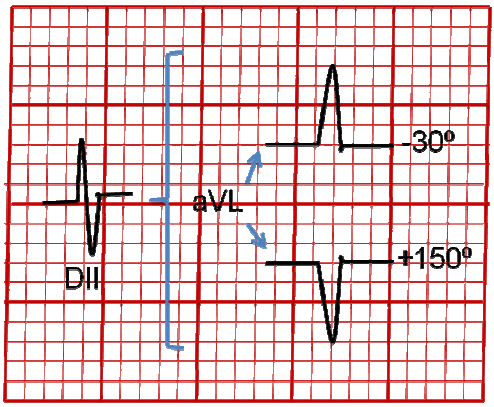

Fig. 3.4. Ejemplo de QRS para medir eje eléctrico.

Este método es sencillo, pero requiere de un entrenamiento adecuado para adoptarlo. Si no existe ningún QRS isodifásico o isoeléctrico

NO deben hacerse aproximaciones, siendo preferible utilizar otros métodos para no realizar falsas conclusiones.

Otro método consiste en mirar la morfología del QRS de las derivaciones frontales y comparar ésta con la que aparece en la regla de calcular el eje eléctrico mirando las derivaciones estándar o bipolares (D_I, D_{II}, D_{III}) o las periféricas unipolares (aVR, aVL, aVF). En el ejemplo anterior en que el eje eléctrico era de -30º observaríamos que, si miramos las derivaciones periféricas bipolares el QRS es positivo en D_I, isodifásico en D_{II} y negativo en D_{III}, y si miramos las periféricas unipolares es positivo en aVL, y negativo en aVR y aVF (Fig. 4.4).

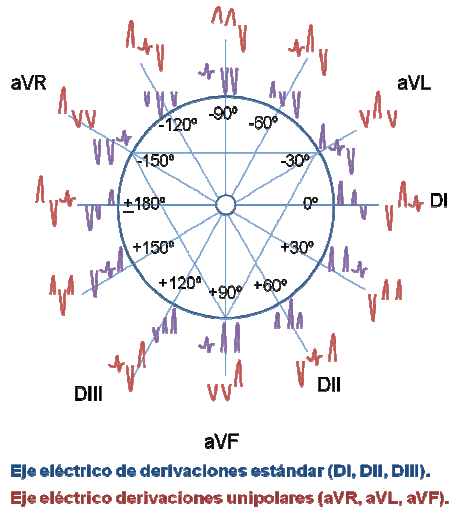

Fig. 4.4. Medición del eje eléctrico según la morfología de las ondas del eje frontal.

Un tercer método, más somero, consiste en mirar la morfología del QRS de D_I y aVF, siendo normal el eje cuando en ambos casos éste sea positivo. Habrá desviación del eje a la izquierda cuando en D_I sea positivo y en aVF negativo, desviación del eje a de derecha cuando en D_I sea negativo y positivo en aVF, y habrá desviación extrema (eje indeterminado) cuando ambos QRS sean negativos (Tabla 4.1.).

Eje eléctrico	D_I	aVF
Normal	Positivo	Positivo
Desviación derecha	Negativo	Positivo
Desviación izquierda	Positivo	Negativo
Indeterminado	Negativo	Negativo

Tabla 1.4. Cálculo rápido del eje eléctrico.

De modo práctico, puede resultar útil:

1. Mirar inicialmente la morfología de D_I y aVF para valorar una posible desviación del eje (Tabla 1.4.).

2. Si queremos un cálculo más preciso, podemos buscar una derivación periférica en la que el QRS sea isodifásico o isoeléctrico y buscar a 90º de ésta cómo es el QRS. Si no hay ningún QRS con estas características,…

3. Mirar la morfología de los QRS en las derivaciones estándares o en la aumentadas y compararlas con la que aparece en la figura 4.4.

4.3. ¿Cómo se interpreta el eje eléctrico?

En condiciones normales, el corazón puede estar desviado entre 0º y +90º (eje normal del QRS), aunque algunos autores consideran que es normal entre +30 y +90 (Fig. 5.4).

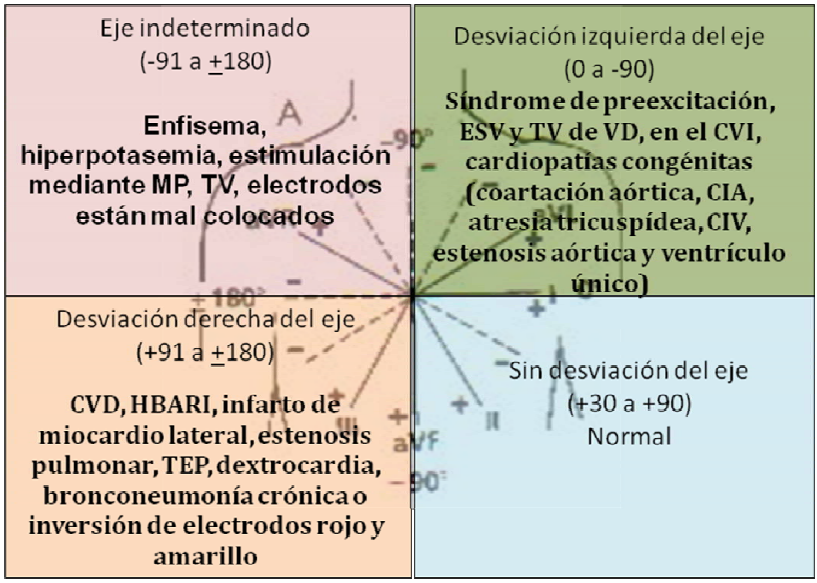

Fig. 5.4. Resumen de la interpretación del eje eléctrico.

Cuando el eje está entre 0 y -90º se dice que hay una desviación izquierda del mismo, situación que sucede en el hemibloqueo anterior, en la obesidad o el embarazo, en el crecimiento ventricular izquierdo, infarto de miocardio inferior, síndrome de preexcitación, extrasístoles y taquicardia ventricular de origen ventricular derecho y cardiopatías congénitas (comunicación interauricular, atresia tricuspídea, comunicación interventricular, estenosis aórtica, coartación aórtica y ventrículo único. En ancianos el eje tiende a desplazarse hacia la izquierda (entre 0 y -30º). Si

se encuentra entre +91º y ±180º se dice que existe desviación es derecha. Esto sucede de manera normal en recién nacidos (hasta +120º) y jóvenes longilíneos (hasta +110º) y, de forma patológica, en el crecimiento ventricular derecho, en el hemibloqueo posterior, en la bronconeumonía crónica, en el infarto de miocardio lateral, en la estenosis pulmonar, en el tromboembolismo pulmonar y dextrocardia. El eje se considera indeterminado si está entre -91º y ±180º, algo que sucede en el enfisema, en la hiperpotasemia, la estimulación mediante marcapasos o la taquicardia ventricular, aunque también puede aparecer cuando los electrodos están mal colocados.

4.4. ¿Qué importancia tiene la morfología del QRS en las derivaciones precordiales?

Como se ha comentado previamente, las derivaciones periféricas nos permiten valorar el corazón desde un plano frontal y establecer si existe desviación de éste órgano respecto al eje normal. Del mismo modo, las derivaciones precordiales nos permiten valorar el corazón desde un plano horizontal y, por tanto, también detectar rotaciones sobre su eje longitudinal. Para poder valorar esta situación se debe recordar que la morfología del QRS varía de unas derivaciones precordiales a otras, siguiendo una progresión normal, de manera que es negativo en V_1 y V_2, positivo en V_5 y V_6 y con voltaje similar en V_3 y V_4, por lo que a estas últimas derivaciones se las denomina **zona de transición** (Fig. 6.4).

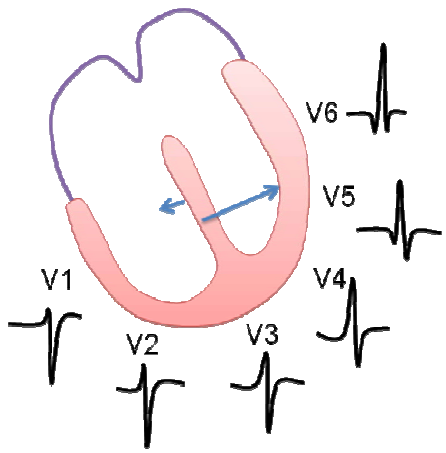

Fig. 6.4. Morfología normal del QRS según la derivación precordial.

Cuando la zona de transición se desplaza a las derivaciones precordiales izquierdas (V_5 y V_6) se dice que existe **dextrorrotación,** o sea, desviación del eje longitudinal hacia la derecha, situación que puede darse en el crecimiento ventricular derecho. Cuando, por el contrario, la zona de transición se desplaza a las derivaciones precordiales derechas (V_1 y V_2) se dice que existe **levorrotación,** o sea, desviación del eje longitudinal hacia

la izquierda, situación que puede darse en el crecimiento ventricular izquierdo.

De la misma manera, si observamos que el QRS es más negativo que el de la derivación precordial anterior, probablemente haya un error en la colocación de los electrodos.

🕮 **Realice el ejercicio correspondiente al tema 4.**

5. CÁLCULO DE LA FRECUENCIA CARDÍACA

OBJETIVOS DIDÁCTICOS DE LA UNIDAD:

1. Conocer las características del papel del electrocardiograma.
2. Conocer las diferentes formas de medir la frecuencia cardiaca en función de la frecuencia y de que el ritmo sea regular o irregular.

5.1. Papel del electrocardiógrafo.

Pasa por el sistema inscriptor a una velocidad estándar de 25 mm por segundo. Los cuadrados grandes tienen 5 mm de lado y cada uno contiene pequeños cuadrados de 1 mm de lado. Por tanto, mirando el eje horizontal observamos que, a una velocidad del papel de 25 mm/s cada cuadrado grande representa 0'20 s. y cada cuadrado pequeño 0'04 s. Esto implica que 5 cuadrados grandes equivalen a un segundo y, por tanto, 300 cuadrados grandes a un minuto y, del mismo modo, 25 cuadrados pequeños corresponden con un segundo y 1500 con un minuto (Fig. 1.5). Utilizando esta información se pueden medir la duración de los sucesos (ondas o intervalos) en cada registro electrocardiográfico.

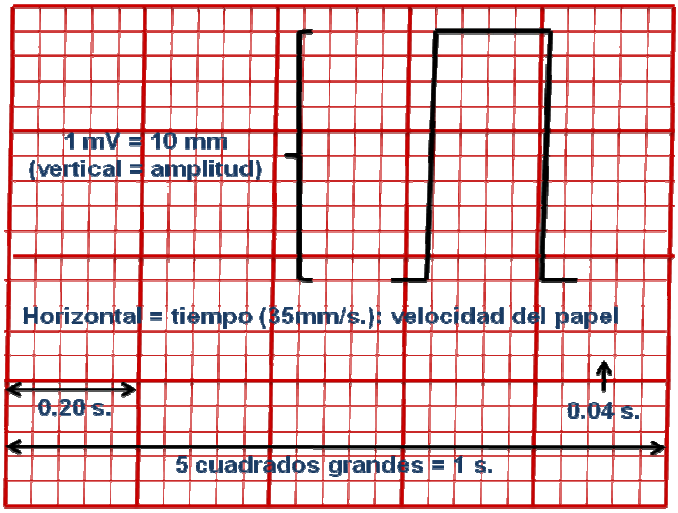

Fig. 1.5. Características del papel del electrocardiógrafo.

También conviene recordar que la calibración de voltaje es de 10 mm/mV, que se puede ver en el eje vertical del papel, a modo de columna (U invertida) al principio o al final de cada derivación. La altura de dicha columna representa 1 milivoltio, por lo que tiene que medir 10 mm. Si mide 2 cm es porque hemos realizado el electrocardiograma al doble de voltaje (20 mm/mV) y las ondas tendrán el doble del tamaño normal.

5.2. Cálculo de la frecuencia cardiaca (FC).

Aunque la mayoría de los electrocardiógrafos actuales calculan la frecuencia cardiaca e incluso la registran en el papel, todavía existen otros que no realizan esta función. Es por ello que, a veces, puede ser necesario calcular este parámetro directamente en el papel, para lo cual debemos tener en cuenta las características dadas para el papel en el apartado anterior.

5.2.1. Ritmos regulares:

Si el ritmo es regular, para medir la frecuencia cardiaca ventricular, lo normal es dividir 60 s entre el tiempo transcurrido de un QRS a otro (espacio RR). Ahora bien, para cálculos rápidos puede resultar complicado operar con decimales, por lo que se utilizan otros métodos.

El más sencillo consiste en dividir 1.500 (nº de cuadrados pequeños en un minuto) entre el número de estos cuadrados pequeños existentes entre dos complejos QRS (Tabla 1.5). Este método se puede utilizar en cualquier frecuencia, pero está especialmente indicado cuando éstas son rápidas y se requiere un cálculo preciso.

Nº DE CUADRADOS PEQUEÑOS:	4	5	6	7	8	9	10	11
F.C. APROXIMADA:	375	300	250	214	187	167	150	136

Tabla 1.5. Cálculo de la frecuencia cardiaca en ritmos regulares con frecuencia superior a 150.

Para frecuencias cardiacas normales, si dividimos 300 (número de cuadrados grandes por minuto) entre la distancia en cuadrados grandes que hay entre dos complejos QRS nos dará la frecuencia cardiaca aproximada (Tabla 2.5).

Nº DE CUADRADOS GRANDES:	1	2	3	4	5	6	7	8
F.C. APROXIMADA:	300	150	100	75	60	50	43	37

Tabla 2.5. Cálculo de la frecuencia cardiaca en ritmos regulares con frecuencia inferior a 150.

FC = 60/1 = 60 lat/min.
FC = 1500/25 = 60 lat/min.
FC = 300/5 = 60 lat/min.

FC = 60/0,40 = 75 lat/min.
FC = 1500/20 = 75 lat/min.
FC = 300/4 = 75 lat/min.

FC = 60/0,60 = 100 lat/min.
FC = 1500/15 = 100 lat/min.
FC = 300/3 = 100 lat/min.

Fig. 2.5. Diferentes ejemplos de cálculo de la frecuencia cardiaca utilizando como medida segundos, cuadrados pequeños o cuadrados grandes respectivamente.

5.2.2. Ritmos irregulares:

Naturalmente, el método expuesto en el apartado anterior no es efectivo cuando el ritmo es irregular y, por tanto, el intervalo RR es variable. En este caso, es conveniente contar los QRS que hay en 30 cuadrados grandes (15 cm de una regla normal), que equivalen a 6 s, y multiplicar el resultado de la suma por 10 (Fig. 3.5).

Fig. 3.5. Cálculo de la F.C. en ritmos irregulares (FC = 7 × 10 = 70 lat/min).

Aunque es menos fiable, en caso de que el trazado tenga menos de 6 s, también se puede realizar el cálculo, de la siguiente manera (tabla 3.5):

Cuadrados grandes	Segundos	Centímetros	Multiplicar por
25	5	12,5	12
20	4	10	15
15	3	7,5	20

Tabla 3.5. Factores de corrección y equivalencias para la medición de la frecuencia cardiaca en ritmos irregulares para tiras de electrocardiograma inferiores a 6 s (15 cm.).

También debemos tener en cuenta que en algunas arritmias, tales como bloqueos de conducción AV de segundo y tercer grado o en el flúter auricular puede existir una frecuencia auricular (ondas P) y ventricular (QRS) diferente, debiendo calcular ambas. La técnica de medición de la frecuencia auricular es igual, pero midiendo el espacio que hay entre dos ondas P (espacio PP) y dividiendo 60, 1.500 ó 300 entre la distancia en segundos, cuadrados pequeños o grandes respectivamente.

5.3. Cálculo de la F.C. mediante reglas de lectura.

La forma más sencilla y rápida de medir la frecuencia cardíaca es usando una regla de lectura de electrocardiogramas (Fig. 4.5). Para ello, si el ritmo es regular, se utiliza el lateral de la misma destinado para tal fin. Y así, para medir la frecuencia cardiaca ventricular (Fig. 4.6) se coloca la flecha sobre la onda R o S de un QRS y se observa la frecuencia que indica la regla en la misma onda después de 2 ciclos completos (del primer al tercer QRS), si la velocidad del papel es de 25 mm/s. Si la velocidad es de 50 mm/s. se valora después de 1 ciclo completo (de un QRS al siguiente).

Fig. 4.5. Regla de interpretación de electrocardiogramas.

Cuando la frecuencia cardiaca auricular difiere de la ventricular, porque hay ondas P que no tienen detrás QRS, se puede calcular ésta del mismo modo (Fig. 4.7) pero midiendo de la primera a la tercera onda P (despolarización auricular).

Fig. 4.6. Cálculo de la FC ventricular en ritmos regulares (FC:60 lat/min).

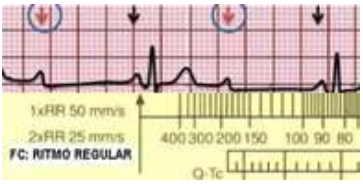

Fig. 4.7. Cálculo de la FC auricular en ritmos regulares (FCau: 90 lat/min).

Si el ritmo es irregular, se debe utilizar el borde contrario de la regla en el que aparecen registrados un número determinado de centímetros o segundos. Si tiene 15 cm, equivalentes a 6 s, contamos los QRS que aparecen en ese intervalo y multiplicamos por 10, obteniendo así la fre-

cuencia cardiaca (Fig.4.8). Si la regla tiene sólo 10 cm. (equivalentes a 4 s) contaremos los QRS de este intervalo y multiplicaremos por 15.

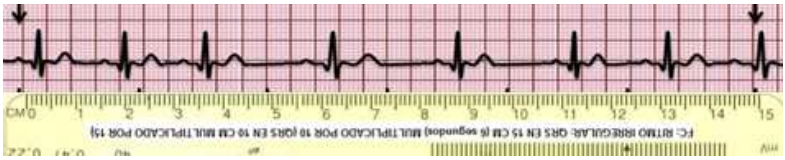

Fig. 4.8. Cálculo de la FC ventricular en ritmos irregulares (FC: 7×10 = 70 lat/min).

Las reglas de lectura también pueden ser útiles en la medición de otros parámetros tales como: eje eléctrico del corazón, intervalo PQ o PR, anchura del QRS, intervalo QT, anchura y altura de la onda P o del QRS. Así mismo, puede dar información sobre los valores normales de determinados parámetros que se modifican con la frecuencia cardiaca o con la edad.

🕮 Realice el ejercicio correspondiente al tema 5.

6. ESQUEMA DE INTERPRETACIÓN DEL RITMO CARDÍACO

OBJETIVOS DIDÁCTICOS DE LA UNIDAD:

1. Conocer el esquema básico de interpretación de un electrocardiograma.
2. Conocer posibles alteraciones de la frecuencia y del ritmo cardiaco.
3. Conocer posibles alteraciones de la onda P.
4. Conocer posibles alteraciones del QRS.
5. Conocer posibles alteraciones del intervalo PR.
6. Conocer posibles alteraciones del intervalo ST y de la onda T.
7. Conocer posibles alteraciones del intervalo QT.
8. Identificar alteraciones de estas ondas e intervalos en un registro electrocardiográfico.

Para la interpretación correcta del ECG lo más efectivo es seguir un esquema de identificación que nos ayude a encontrar en el trazado electrocardiográfico ondas anormales, pausas o irregularidades. Dado que ya hemos visto las características de las diferentes ondas e intervalos hay en electrocardiograma, lo que debemos hacer es buscar si éstos son normales o están alterados. Para ello, y con el fin de que no se nos escape nada, debemos responder sistemáticamente a las preguntas que se relacionan al margen y que vienen desarrolladas a continuación del tema.

Esquema de interpretación:

1. ¿Cómo es el ritmo?
2. ¿Cuál es la frecuencia cardiaca?
3. ¿Hay P normal delante de cada QRS?
4. ¿Cuánto mide el intervalo PR?
5. ¿Hay QRS normal después de cada onda P?
6. ¿Son normales el ST y la onda T?
7. ¿Cuánto mide el intervalo QT?

Si tenemos un electrocardiograma completo, lo mejor es hacer estas preguntas inicialmente mirando la derivación D_{II}, que es donde mejor se ven las ondas y, de esta forma, establecer el ritmo de base. Posteriormente observaremos el resto de derivaciones buscando morfología anormal de las ondas P, complejo QRS o espacio ST y onda T, así como latidos adelantados que rompan la regularidad del ritmo.

6.1. ¿Cómo es el ritmo cardiaco?

Lo habitual es que el marcapasos cardíaco emita impulsos de forma **regular**, es decir, que el tiempo transcurrido entre dos latidos consecutivos sea el mismo (Figuras 1.6, 3.6, 4.6, 5.6, 7.6, 8.6, 9.6). Cuando esto no sucede y la distancia entre cada QRS varía se habla de **ritmo irregular** (Figuras 2.6, 6.6, 8.6 10.6 y 13.6).

Fig. 1.6. Ritmo regular. Taquicardia (115 lat/min).

Si existen dudas de la regularidad del ritmo se puede utilizar un papel en blanco que se pondrá sobre el ECG, marcando la localización de varios QRS en el borde del mismo. Si el ritmo es regular al desplazar el

papel, los QRS seguirán coincidiendo aproximadamente con las marcas realizadas previamente, algo que no sucederá si el ritmo es irregular.

Fig. 2.6. Ritmo irregular.

6. 2. ¿Cuál es la frecuencia cardiaca?

Como se recordará, la frecuencia cardiaca sinusal oscila entre 60 y 100 lat/min. Cuando está por encima de estos valores normales se habla de **taquicardia** (Fig. 1.6), mientras que si está por debajo se denomina **bradicardia** (Fig. 3.6).

Fig. 3.6. Bradicardia (52 lat/min).

En algunas situaciones, la frecuencia cardiaca ventricular y auricular difiere entre sí, tal como sucede en los bloqueos AV de segundo y tercer grado (Fig. 7.6). Por otra parte, debe recordarse que en los ritmos de escape nodal y ventricular la frecuencia cardiaca es diferente a la sinusal, pudiéndose hablar, por ejemplo, de taquicardia nodal si ésta es superior a 60 lat/min.

6. 3. ¿Hay P normal antes de cada QRS?

Recordamos que en ritmo sinusal normal la onda P está siempre delante del QRS, es positiva en D_I y negativa en aVR, tiene un voltaje (altura) inferior a 2,5 mm y una duración (anchura) inferior a 0,12 s (tres cuadrados pequeños), por lo que ante esta pregunta debemos poner atención a las siguientes cuestiones:

1. **La onda P debe estar presente siempre delante del QRS**. No estar implica que no se despolariza la aurícula, es decir, que el impulso se produce por debajo de ésta, algo que puede

suceder en ritmos o latidos nodales (Fig. 4.6) o ventriculares. Si está detrás o mezclada con el QRS puede ser también un ritmo nodal con conducción retrógrada. No obstante, cuando la frecuencia cardiaca es alta la despolarización auricular (onda P) puede coincidir con la repolarización ventricular (onda T) del latido precedente y pasar desapercibida o producir una mueca en la T.

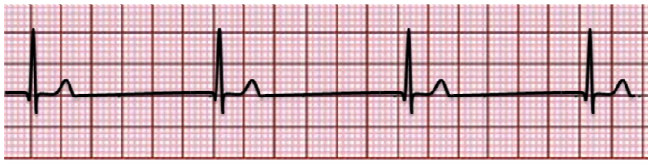

Fig. 4.6. Ausencia de onda P en ritmo nodal.

2. **Todas las ondas P deben ser iguales en la misma derivación, positivas en D_{II} y negativas en aVR**. Las ondas P son diferentes a las normales en los ritmos auriculares (Fig. 6.6) o de la parte alta del nodo, mientras que pueden coincidir en la misma derivación ondas P normales con otras diferentes (P') en las extrasístoles o complejos auriculares prematuros (Fig. 6.6) y en el marcapasos migratorio. Esta morfología diferente se debe a que la despolarización auricular se realiza de forma diferente a la habitual (de arriba abajo).

Fig. 5.6. Ondas P negativas en un ritmo auricular bajo.

Fig. 6.6. Onda P diferente (P') por complejo auricular prematuro (segundo latido).

3. **La altura de la onda P en D_{II} no debe superar los 2,5 mm (medio cuadrado grande) ni 0,12 s. de anchura (tres cuadrados pequeños).** Una altura superior puede deberse a un crecimiento auricular derecho (P pulmonale) (Fig. 7.6) y una dura-

ción mayor puede deberse a un crecimiento auricular izquierdo (P mitrale).

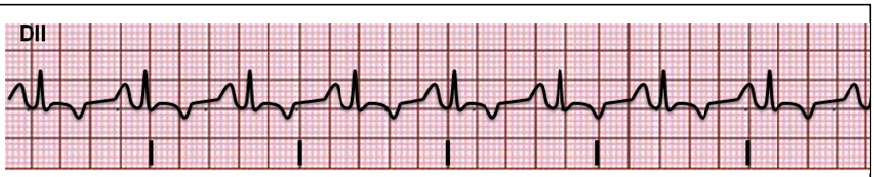

Fig. 7.6. Ondas P excesivamente altas debido a crecimiento auricular derecho.

4. En algunas arritmias auriculares patológicas **la onda P se sustituye por otras específicas:**
   - En la fibrilación auricular (FA) aparecen ondas f, irregulares y caóticas (Fig. 8.6).
   - En el flúter auricular aparecen ondas F, regulares en forma de dientes de sierra (Fig. 9.6).
   - Si hay un marcapasos puede aparecer una raya vertical (espica del marcapasos) antes del QRS y/o de la onda P, según la cavidad cardíaca que estimule.

6. 4.

Fig. 8.6. Ondas f de la F.A.

Fig. 9.6. Ondas F del flúter auricular.

¿Cuánto mide el intervalo PR?

Como se recordará, el intervalo PR no debe superar los 0,20 s (un cuadrado grande o 5 cuadraditos pequeños). Cuando está alargado en todos los latidos por encima de este valor nos encontramos con un bloqueo AV de primer grado (Fig. 10.6), mientras que puede alargarse progresivamente en los bloqueos de segundo grado tipo I o ser totalmente variable en los bloqueos completos.

Fig. 10.6. PR largo en bloqueo AV de primer grado.

Por el contrario, un PR corto (< 0,12 s), inferior a tres cuadrados pequeños, puede ser debido a un síndrome de preexcitación, a extrasístoles o ritmos de la parte baja de la aurícula (Fig.5.6.), o a ritmos nodales con conducción retrógrada (despolarización de la aurícula de abajo a arriba).

6.5. ¿Hay QRS normal después de cada onda P?

Recordemos que el QRS normal debe ser estrecho (menor de 0,12 s), menor de 30 mm de voltaje (altura), negativo en aVR y positivo en D_I y aVF, con ondas Q no presentes o muy pequeñas. Además debe haber una transición progresiva en las precordiales, pasando de ser prácticamente negativo en V_1 (patrón rS), a ser prácticamente positivo en V_6 (patrón qR o qRs). Sabiendo esto al valorar el QRS debemos considerar que:

1. **Todas las ondas P deben tener un QRS detrás.**

Lo habitual de que detrás de cada onda P aparezca un complejo QRS, como consecuencia de la despolarización de los ventrículos. Sin embargo, existen situaciones (bloqueos AV de segundo y tercer grado) en las que algunas o todas las ondas P dejan de conducir al ventrículo, por lo que tras ellas no aparece complejo QRS (Fig. 11.6). Para comprobar esto, es conveniente marcar con flechas, en la parte superior de la tira de ritmo, las ondas P claramente visibles (generalmente están a la misma distancia unas de otras, dado que el ritmo auricular es normalmente regular) y, posteriormente rodear con un círculo las flechas de las ondas P que no tienen QRS detrás.

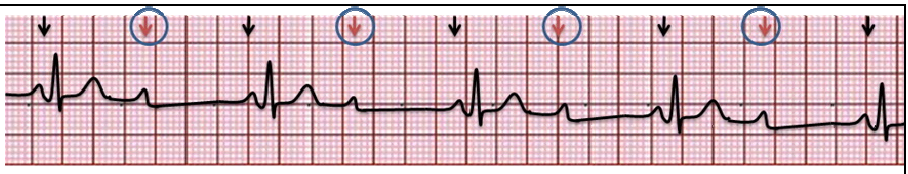

Fig.11.6. Bloqueo AV de segundo grado: Obsérvese la ausencia de QRS tras las ondas P pares, lo que origina una diferencia entre la frecuencia cardiaca auricular (88 lat/min.) y ventricular (44 lat/min.).

2. El QRS debe estrecho (< 0,12 s).

Lo normal es que cualquier impulso que viene de aurícula o de la unión auriculoventricular (Figuras de 1.6 a 11.6), sea conducido a través del sistema de conducción ventricular (Haz y ramas de Hiss), en cuyo caso el QRS será estrecho. Cuando el impulso no sigue estas vías, sino que transcurre por células normales no especializadas en la conducción, como sucede en los bloqueos de rama y en reentradas, o cuando éste se origina en el propio ventrículo (Figuras 12.6, 13.6 y 14.6), el QRS tiene una anchura superior a 0'12 s (tres cuadraditos pequeños). La diferencia entre estas situaciones es que en el bloqueo de rama suelen aparecer ondas P previas, mientras que en los ritmos ventriculares, como ya se ha comentado previamente, ésta es infrecuente. También puede ser el QRS ancho en arritmias auriculares con conducción aberrante en el ventrículo (FA).

Fig.12.6. Taquicardia ventricular.

Fig. 13.6. Extrasístoles ventriculares (complejos anchos).

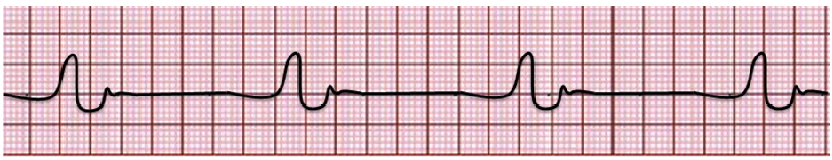

Fig. 14.6. Ritmo ideoventricular.

3. El QRS no debe tener una altura superior a 30 mm.

Si el voltaje (altura del QRS) es excesivo, superior a 30 mm en derivaciones precordiales de morfología normal, puede deberse a una hipertrofia o crecimiento ventricular izquierdo.

4. La morfología del QRS debe ser normal.

Es anormal que, en una misma derivación, haya complejos QRS de diferente morfología, lo que sucede en presencia de extrasístoles ventriculares (Fig. 13.6) debido a que el ventrículo se despolariza de forma diferente. Por otra parte, una **onda Q anormalmente alta o ancha indica la presencia de una necrosis miocárdica.** Así mismo, la presencia de un QRS ancho con morfología RrR' debe hacer sospechar la existencia de un bloqueo completo de una rama del haz de Hiss (Fig 15.6). Del mismo modo, la presencia de una **onda delta será debida a la existencia de un síndrome de preexcitación** y el hecho de que R>S en V_1-V_2 puede deberse a un **crecimiento ventricular derecho o a un infarto posterior**. También puede haber un infarto si en aVR, donde el QRS debe ser negativo porque el impulso se aleja del electrodo, éste es positivo (R>S).

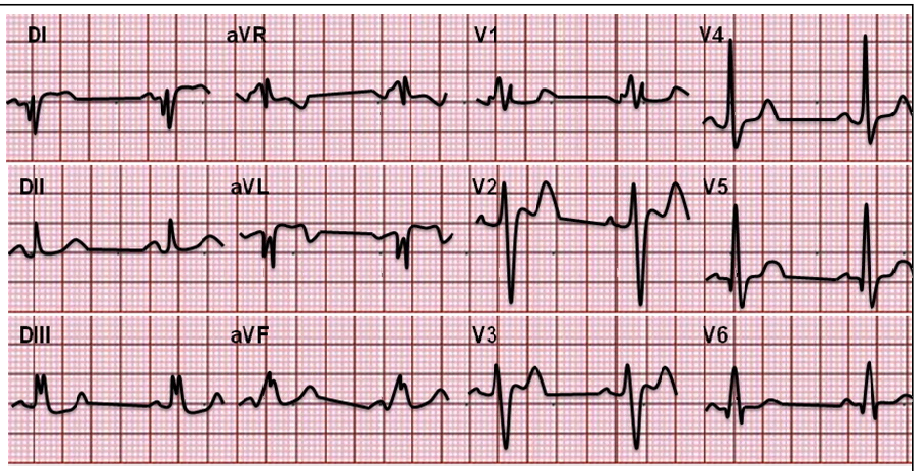

Fig.15.6. Presencia de ondas Q patológicas en D_I y aVL, secundaria a un infarto, así co-mo QRS con morfología de bloqueo de rama derecha (RsR') en V1. Desviación del eje a la derecha.

Por otra parte, recuérdese que si el QRS es negativo en D_I y positivo en aVF (Fig. 15.6) debemos sospechar una **desviación del eje eléctrico a la derecha**, mientras que si es negativo en aVF y positivo en D_I puede indicar la presencia de una **desviación del eje a la izquierda. El eje será indeterminado** si es negativo en ambas derivaciones.

6.6. ¿Son normales el ST y la onda T?

El espacio ST y la onda T representan la repolarización ventricular. Lo normal es que el ST sea isoeléctrico (estar a la misma altura del espacio

PR) o tener una pequeña elevación o descenso inferior a 2 mm (2 cuadrados pequeños) y la onda T suele tener el mismo signo que el QRS. En algunas derivaciones no se aprecian bien las ondas T, sobre todo cuando coinciden con las ondas f o F de la fibrilación o del flúter auricular, respectivamente.

La repolarización ventricular puede verse alterada por diferentes circunstancias. Y así, una elevación anormal del ST puede ser debida a lesión miocárdica, pericarditis aguda o embolia pulmonar. Por otra parte, una onda T muy alta puede ser neurovegetativa (neuróticos o AVC), por **isquemia miocárdica o debida a una hiperpotasemia** (K^+> 6'5 mEq/l). La depresión del ST y/o disminución o inversión de la onda T puede ser debida a diferentes causas (Fig. 16.6), tales como bloqueo de rama, tratamiento con digital, sobrecarga cardiaca, lesión miocárdica isquémica, hipopotasemia, pericarditis, embolia pulmonar o enfermedad miocárdica.

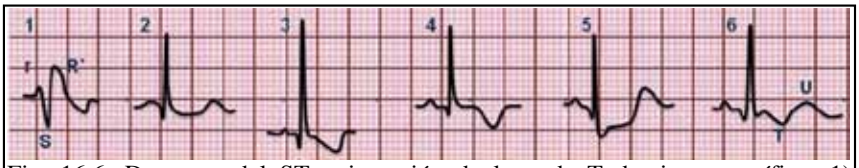

Fig. 16.6. Descenso del ST o inversión de la onda T de tipo específico: 1) Bloqueo de rama (QRS ancho con morfología rSR') 2) Efecto digitálico (descenso con concavidad superior) 3) Sobrecarga cardiaca (invertida y asimétrica) 4) T isquémica (invertida y simétrica) 5) Descenso de ST por lesión subendocárdica. 6). Hipopotasemia (presencia de onda U).

Cuando valoramos la repolarización ventricular podemos también buscar la presencia de ondas U (Fig. 16.6), que está relacionada habitualmente con un déficit de potasio en sangre (hipopotasemia).

Además de estas causas frecuentes de alteración del ST y de la onda T, hay otras infrecuentes, tales como: cirugía cardiaca, anemia, fiebre, alteraciones del equilibrio acido-base, catecolaminas, procesos abdominales agudos, problemas endocrinológicos o alteraciones metabólicas, accidentes cerebrovasculares, aneurismas, miocarditis, miocardiopatía, amiloidosis, embolia pulmonar y enfermedades pulmonares o sistémicas.

6.7. ¿Cuánto mide el QT?

Lo normal es que el intervalo QTc mida menos de 0,42 s. en hombres y menos de 0,43 en mujeres. Aunque este parámetro no se modifica con las arritmias cardiacas, pero otras causas congénitas o ad-

quiridas, tales como enfermedades (procesos intracraneales, hipotermia, miocarditis, pericarditis, IAM o bradiarritmias severas), drogas diversas, administradas de forma individual o combinadas - antiarrítmicos (quinina, sotalol, amiodarona), fenotiazidas, antidepresivos tricíclicos, ketoconazol, fluconazol, eritromicina o antihistamínicos (terfenadina, astimazol) - y determinados trastornos electrolíticos (hipocalcemia, hipopotasemia o hipomagnesemia), alargan los valores del QT, originando el llamado síndrome del QT largo (Fig. 17.6) que predispone al corazón a arritmias ventriculares, ocasionalmente severas (Torsade de Pointes) y a muerte súbita (QT > 0,60 s). En el ECG, además de la prolongación del intervalo QT, pueden aparecer ondas U. Su tratamiento consiste en la administración de betabloqueantes y, en ocasiones, implantación de un desfibrilador automático interno (DAI).

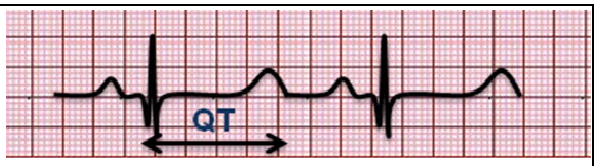

Fig. 17.6. Síndrome del QT largo.

Por el contrario, un intervalo QT acortado puede deberse al uso de digitálicos, hipercalcemia e hipermagnesemia.

🕮 Realice los ejercicios correspondientes al tema 6.

7. ARRITMIAS SUPRAVENTRICULARES

OBJETIVOS DIDÁCTICOS DE LA UNIDAD:

1. Identificar arritmias supraventriculares en el electrocardiograma, poniendo especial énfasis en las que pueden alterar el gasto cardiaco o producir problemas tromboembólicos.
2. Conocer la importancia clínica de las arritmias supraventriculares.
3. Conocer el tratamiento básico de estas arritmias.
4. Conocer el concepto de reentrada y las arritmias de QRS estrecho que se originan por este mecanismo.

Están englobadas aquí las alteraciones del ritmo cardíaco cuyo origen está situado por encima del ventrículo, ya sean debidas a variaciones en el funcionamiento normal del nódulo sinusal (arritmia sinusal, bradicardia sinusal, taquicardia sinusal, paro o bloqueo sinusal), a ritmos o latidos de escape (auricular o nodal), a focos ectópicos auriculares o a fenómenos de reentrada. Al tratarse de ritmos que discurren por la vía normal de conducción en el ventrículo, el QRS suele ser estrecho, excepto cuando hay un bloqueo de rama (ver tema 8) o conducción aberrante en el ventrículo, fenómeno que se produce con algunas arritmias supraventriculares.

7.1. Arritmia sinusal.

La causa más frecuente son las pequeñas fluctuaciones del tono vagal durante los movimientos respiratorios (**arritmia sinusal respiratoria o fásica**), que hacen que la frecuencia cardiaca se eleve en la inspiración y disminuya en la espiración. Lógicamente, dada su etiología, desaparece si el paciente contiene la respiración. En este caso, se produce habitualmente en gente joven y carece de importancia clínica, aunque puede estar asociada a obesidad, hipertensión o diabetes mellitus. Por otra parte, algunos agentes vagales como la digoxina o la morfina también pueden originar, **sin relación con la respiración,** una **arritmia sinusal no respiratoria o afásica**, que también puede aparecer en personas sanas o estar asociada a cardiopatía.

Identificación (Fig. 1.7):

- Frecuencia cardiaca normal (60-100).
- Ritmo irregular.
- Onda P, QRS e intervalo PR normales.

Fig. 1.7. Arritmia sinusal.

7.2. Taquicardia sinusal.

Se debe a que el nódulo sinusal produce impulsos a mayor velocidad por influencia simpática. Suele ser una respuesta adaptativa al ejercicio y a situaciones que requieren de una elevación de catecolaminas endógenas

(volar, temor, ira, estrés,…), aunque también aparece en caso de hipertiroidismo, fiebre, hipovolemia, ansiedad, feocromicitoma, sepsis, hipotensión y shock, hipoxia, anemia, embolismo pulmonar, insuficiencia cardiaca, isquemia miocárdica, alcohol, café,... o ser secundaria a la administración de fármacos (catecolaminas, atropina, salbutamol,...). Existe también la denominada **taquicardia sinusal inapropiada o crónica no paroxística** que puede aparecer en individuos sanos, probablemente por desregulación del sistema nervioso autónomo a nivel del nodo sinusal que genera frecuencias cardiacas en reposo superiores a 100 lat/min o una respuesta exagerada al ejercicio. Así mismo, se ha descrito el denominado **síndrome de taquicardia postural ortostática**, que ocurre generalmente en mujeres jóvenes sanas que tienen una frecuencia cardiaca normal en reposo y una elevación exagerada de ésta al cambiar de posición, sin hipotensión ortostática acompañante.

Al tratarse de una arritmia que aparece generalmente como respuesta adaptativa, el tratamiento sería el de la causa que la origina, excepto en el caso de la taquicardia sinusal inapropiada o postural ortostática que pueden utilizarse betabloqueantes (atenolol, propanolol o metoprolol) cuando son sintomáticas.

Identificación (Fig. 2.7):

- Frecuencia cardiaca entre 100 y 160-180.
- Ritmo regular.
- P normal.
- QRS normal, precedido de P. Cuando la frecuencia es superior a 140 lat/min la onda P puede superponerse con la onda T del latido precedente y confundirse con una taquicardia supraventricular o con un flúter 2:1.

Fig. 2.7. Taquicardia sinusal.

7.3. Bradicardia sinusal.

Se debe a descarga lenta del nódulo sinusal, generalmente por estado vagotónico aumentado (deportistas, síncope vasovagal, vómitos), aunque también puede ser secundario a la administración de fármacos

(betabloqueantes, calcioantagonistas, digital) o estar asociada a algunas enfermedades (enfermedad del nódulo sinusal, elevación de la presión intracraneal (PIC), estenosis aórtica, hipotermia, hipoxia grave, hipopituitarismo, ictericia obstructiva, IAM de la pared posterior o inferior, mixedema o sepsis por gramnegativos).

Identificación (Fig. 3.7):

- Frecuencia menor a 60 lat/min.
- Ritmo regular
- Onda P normal
- QRS normal, precedido de P

Fig. 3.7. Bradicardia sinusal.

La importancia de esta arritmia va a depender de sus consecuencias, ya que si la frecuencia cardiaca es muy baja va a producir signos de bajo gasto cardiaco (mareos, hipotensión, síncopes, insuficiencia cardiaca, etc.) que pueden requerir tratamiento. En estos casos, el tratamiento puede ir desde administrar atropina para inhibir el tono vagal hasta requerir la colocación de un marcapasos transitorio. En caso de ser secundaria a la administración farmacológica, se requerirá la interrupción del tratamiento. En ocasiones facilita, también, la aparición de arritmias ventriculares.

7.4. Bloqueo sinusal o sinoauricular (SA).

También se llama bloqueo sinoauricular de segundo grado.

A menudo puede aparecer de forma fisiológica, pero en otras ocasiones puede ser secundario a enfermedad del nódulo sinusal, cardiopatía isquémica, miocardiopatías, cardiopatías congénitas, HTA, hiperpotasemia severa o a medicación (betabloqueantes, digital o quinidina). No requiere tratamiento en pacientes asintomáticos. Cuando es secundario a medicación es necesario interrumpir ésta y, podría requerir, en caso de síntomas intensos en pacientes con bradicardias importantes, la implantación de un marcapasos.

Reconocimiento (Fig. 4.7):

- Ritmo sinusal normal en el que se omite uno o varios ciclos cardíacos completos (P, QRS, T).
- El ritmo permanece normal ya que la pausa es igual a dos o tres ciclos cardíacos regulares.
- Si hay un acortamiento de los intervalos PP previos a la pausa se dice que es tipo Wenckebach (tipo 1), pero si éstos se mantienen constantes se dice que es tipo Mobitz (tipo 2).

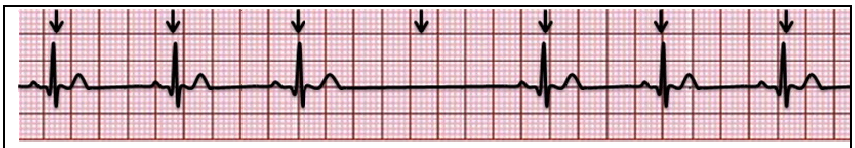

Fig. 4.7. Bloqueo sinusal o sinoauricular.

7.5. Paro o pausa sinusal.

También se llama bloqueo sinoauricular de tercer grado.

Es la interrupción completa temporal de la formación del latido sinusal (ausencia de onda P) debida a una marcada depresión del automatismo del nódulo sinusal que puede durar de 2 segundos a varios minutos. Raramente es fisiológico, pudiendo ser secundario a cardiopatías congénitas, miocardiopatías, HTA o a síncopes neurocardiogénicos provocados por irritación faríngea, aumento de la estimulación vagal, intubación anestésica, masaje del seno carotideo o inspiración profunda. La causa puede permanecer inadvertida. No requiere tratamiento en pacientes asintomáticos. Cuando es secundario a medicación es necesario interrumpir ésta y, podría requerir, en caso de síntomas intensos en pacientes con bradicardias importantes, la implantación de un marcapasos.

En ocasiones estos paros sinusales son prolongados y se alternan con ritmos rápidos auriculares (taquicardias, flúter o fibrilación auricular), situación conocida como enfermedad del nódulo sinusal o síndrome bradicardia-taquicardia, que puede ser sintomática por disminución del gasto cardiaco.

Reconocimiento (Fig. 5.7):

- Ritmo sinusal normal, interrumpido por una gran pausa ocasional, omitiéndose un ciclo cardíaco completo.
- Restauración de la actividad eléctrica, bien por un ritmo sinusal o por ritmos de escape (nodal o ideoventricular).
- La diferencia con el bloqueo SA es que la pausa no es igual a dos ciclos cardíacos, reapareciendo "fuera de fase".
- En ocasiones en esta pausa aparecen latidos de escape (extrasístoles) auriculares o nodales para solucionar el problema originado con la pausa.

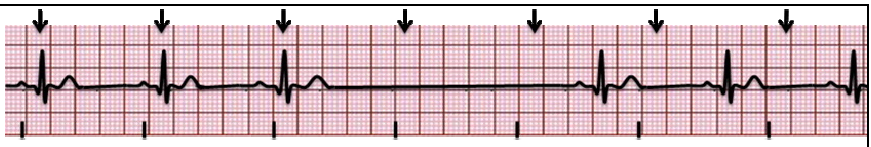

Fig. 5.7. Paro sinusal (obsérvese como las flechas dejan de coincidir con los complejos QRS al reaparecer "fuera de fase").

7.6. Marcapasos migratorio.

Se trata de una arritmia benigna que constituye, por lo general, un hallazgo fortuito del ECG. En ella el sitio de formación del impulso se desplaza de manera intermitente de unas regiones a otras del nódulo sinusal o desde éste a la aurícula o al nódulo AV. Traduce una hipertonía vagal y no requiere tratamiento.

Identificación (Fig. 6.7):

- Ritmo auricular a una frecuencia normal.
- Ondas P de, al menos, tres morfologías diferentes (negativas y con PR más corto si son de la parte baja de la aurícula).
- Enlentecimiento progresivo de la frecuencia cardiaca

Fig. 6.7. Marcapasos migratorio. Obsérvese la diferente morfología de las ondas P (flechas).

Si la frecuencia cardiaca es superior a 100 latidos por minuto se habla de taquicardia auricular multifocal. En ella los intervalos PP, PR y RR pueden ser irregulares. En este caso, se trata de una arritmia inestable que puede ser precursora de una fibrilación auricular, debiéndose tratar la causa que la origina, generalmente bronconeumopatía crónica o insuficiencia cardiaca congestiva reagudizada, enfermedades con las que se asocia habitualmente.

7.7. Ritmos de escape supraventricular.

Los ritmos de escape supraventricular son aquellos que surgen, bien de la aurícula o del nodo AV, para solucionar la ausencia de ritmos superiores por lo que son beneficiosos para el paciente ya mantienen al corazón funcionando.

7.7.1. Ritmo auricular.

Se trata de un ritmo de escape en el que el impulso se produce en la aurícula al fallar el nódulo sinusal. Su importancia depende de la causa que interrumpió el ritmo habitual. En general no precisa tratamiento si no supone signos de bajo gasto.

Reconocimiento:

- Frecuencia cardiaca de 70-75 lat/min. aproximadamente.
- Ritmo regular.
- Ondas P de diferente morfología de las normales por el diferente recorrido en la despolarización auricular.
- QRS normal.
- Las ondas P pueden ser negativas (retrógradas) y con PR corto (Fig. 7.7), si son de la parte baja de la aurícula (también llamado **ritmo auricular bajo o ritmo del seno coronario**). En este caso suelen ir a una frecuencia inferior de entre 30-40 latidos por minuto (Fig. 8.7). Si va a más de 100 se denomina **taquicardia del seno coronario** (Fig. 9.7).

Fig. 7.7. Ritmo auricular.

Fig. 8.7. Ritmo del seno coronario.

Fig. 9.7. Taquicardia del seno coronario.

El ritmo auricular bajo puede ser fisiológico en casos de aumento del tono vagal (deportistas), aunque también puede deberse a enfermedad del nódulo sinusal postcarditis o a medicación que origine bradicardia. El tratamiento consiste en la interrupción de la medicación responsable del cuadro y en la implantación de un marcapasos si existe una gran afectación clínica.

7.7.2. Ritmo de la unión.

También se denomina ritmo nodal, ritmo ideonodal o ritmo del Haz de Hiss. Su activación se produce cuando fallan los marcapasos más rápidos y superiores (sinusal, auricular) y entonces el nodo AV se descarga y toma el mando del ritmo cardiaco, asegurando así, la continuidad en el funcionamiento cardiaco.

Al ser un ritmo de escape, su importancia depende de la causa que interrumpió el ritmo habitual. En general sólo precisa tratamiento si supone signos de bajo gasto. Éste puede ir desde la supresión de digitálicos, si se sospecha que ésta es la causa, hasta la administración de atropina y la implantación de un marcapasos temporal.

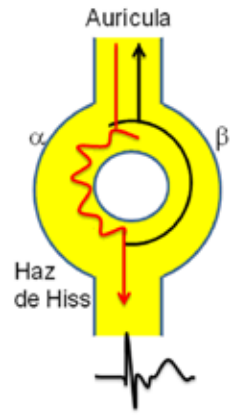

Fig. 10.7. Conducción retrógrada del impulso en un latido de la parte baja del nodo.

Reconocimiento (Fig. 11.7).

- Frecuencia cardiaca baja (40-60 lat/min.).
- Ritmo regular.

- Si el impulso es de la parte alta del nodo AV se observan ondas P negativas en II, III y aVF, justo antes del QRS (difícil de diferenciar del ritmo del seno coronario); si es de la región media no aparece P; mientras que si es de la parte baja las P son negativas y van detrás del QRS. La negatividad de las ondas P se debe a que la conducción en la aurícula es retrógrada, es decir, de abajo a arriba (Fig. 10.7).
- PR corto (si se observan ondas P).
- QRS normal.

Fig. 11.7. Ritmo nodal. Obsérvense las ondas P retrógradas trás el complejo QRS.

7.8. Extrasístoles supraventriculares.

Son latidos adelantados o prematuros que se producen por estimulación de un foco ectópico por encima del ventrículo, ya sea en la aurícula (complejos auriculares prematuros o extrasístoles auriculares) o en el nodo AV (extrasístoles o complejos prematuros nodales o de la unión).

7.8.1. Complejos auriculares prematuros (CAP) o extrasístoles auriculares.

Pueden aparecer en personas sanas y no tener significación clínica, pero también pueden deberse a patología cardiaca (cardiopatía hipertensiva o coronaria, cardiopatías congénitas, carditis, insuficiencia cardiaca) o extracardiaca (hipertiroidismo, intoxicación por teofilina, salbutamol o digital), así como ser secundarios a excesos (alcohol, tabaco, comidas), hipoxia, hipovolemia, etc. Si aparecen de forma aislada carecen de importancia, pero si lo hacen de forma frecuente (más de 6 ó 10 por minuto), pueden ser previos a otras arritmias supraventriculares (FA, TSVP,...). El tratamiento es el de la enfermedad subyacente o la suspensión del fármaco que los origina.

Reconocimiento (Fig. 12.7):

- Latidos adelantados.

- Ritmo irregular.
- Onda P diferente de la sinusal (P'). Si hay latidos adelantados con P diferentes es porque estos latidos ectópicos tienen un origen diferente dentro de la aurícula por lo que ésta se despolariza de manera distinta cada vez.
- En ocasiones la P adelantada no se sigue de QRS, quedando bloqueada en la unión AV.
- QRS de morfología normal.
- Pausa compensatoria incompleta (menor que 2 RR).

Fig. 12.7. Extrasístole auricular o complejo auricular prematuro (CAP).

En ocasiones, estos CAP aparecen con cadencia fija (cada 2 ó 3 complejos normales) debido a la coexistencia de dos marcapasos auriculares simultáneos. A este fenómeno se le denomina **parasistolia auricular** (Fig. 13.7) que puede ser bigeminismo (si cada dos latidos uno es un CAP) o trigeminismo auricular (cada tres).

Fig. 13.7. Parasistolia auricular (ritmo bigeminado). Obsérvese la diferente morfología de las ondas P.

Por otra parte, cuando aparecen más de tres extrasístoles auriculares consecutivos ya hablamos de **taquicardia auricular.**

7.8.2. Extrasístoles o contracciones nodales o de la unión prematuras.

Es un latido prematuro con relación al ritmo sinusal dominante. Si se presentan de forma aislada, carecen de importancia. En general es difícil diferenciarlos de los complejos prematuros auriculares, sobre todo cuando tienen una onda P' previa al QRS. Se deben a intoxicación digitálica (causa más frecuente), quinidina, procainamida o a dosis excesivas de fár-

macos simpaticomiméticos (adrenalina, isoproterenol y dopamina), hipoxia, ICC, síndrome coronario. También pueden aparecer en personas sanas. El tratamiento es suspender el fármaco en caso de intoxicación o de la enfermedad subyacente.

Reconocimiento (Fig. 14.7).

- Latido adelantado.
- Onda P, QRS y PR con las características citadas para los ritmos de la unión.

Fig. 14.7. Extrasístole nodal. Obsérvese la ausencia de onda P del latido adelantado (segundo complejo).

Cuando se suceden tres o más impulsos originados en el nodo AV, con frecuencias cardiacas superiores a las del ritmo nodal o de la unión (entre 60-200 lat/min) se habla de **taquicardia nodal** (Fig. 15.7), aunque algunos autores hablan de ritmo nodal acelerado cuando la FC está entre 60 y 100 lat/min, dejando el termino taquicardia nodal cuando la FC es superior a 100 lat/min. Generalmente es causada por exceso de digital, pudiendo provocar insuficiencia cardiaca congestiva en caso de frecuencias cardiacas muy elevadas. Para revertirla se puede aplicar masaje carotideo, administrar propanolol, fenitoína y potasio, incluso realizar cardioversión eléctrica si el paciente entra en choque hemodinámico.

Fig. 15.7. Taquicardia nodal con ondas P retrógradas.

7.9. Fibrilación auricular (FA).

En esta arritmia, el proceso de formación del estímulo en la aurícula está totalmente perdido, apareciendo diferentes focos con distintos niveles de excitación, a una frecuencia muy alta (alrededor de 400 por minu-

to). En ocasiones, los causantes de la misma son fenómenos de reentrada. Esto hace que la aurícula pierda su capacidad para contraerse uniformemente, moviéndose espasmódicamente. En general, disminuye la eficacia cardiaca al no haber sístole auricular. Por otra parte, esta falta de contracción puede provocar trombosis auricular, aumentando así el riesgo de **embolias a distancia**. Así mismo, si un alto porcentaje de estímulos auriculares alcanza los ventrículos se origina una FA rápida con el consiguiente deterioro hemodinámico.

Generalmente asienta sobre cardiopatía (más frecuentemente hipertensiva o coronaria, pero también valvulopatía mitral, carditis, enfermedad degenerativa del sistema de conducción del impulso, cirugía cardiaca, pericarditis), aunque también aparece asociada a procesos extracardiacos (hipertiroidismo, cirugía no cardiaca, cambios electrolíticos, abuso de alcohol, infecciones, enfermedades pulmonares, ACV) o aislada (fibrilación auricular solitaria o idiopática). A veces la FA puede ser activada por una bradicardia, en la vagotonía (deportistas, la enfermedad del nódulo sinusal) o en la intoxicación por antiarrítmicos o betabloqueantes; o bien por un mecanismo simpático (aumento del tono simpático o hipertiroidismo).

Puede presentarse de forma **paroxística** (2 episodios en menos de 7 días, generalmente 24 horas con conversión espontánea a ritmo sinusal), **persistente**, con duración superior a 7 días y que cede con medicación o cardioversión eléctrica, y **permanente**, de más de un año de evolución y que no responde al tratamiento. Aunque estas son las formas habituales de presentación, generalmente en personas mayores, está descrita también la **FA aislada**, que se da en personas más jóvenes sin daño estructural por lo que el riesgo es mínimo, incluso de problemas tromboembólicos. Aproximadamente el 90% de los pacientes tienen episodios **recurrentes**.

El tratamiento de la FA va a depender de varios factores (frecuencia cardiaca, repercusión hemodinámica, cardiopatía previa, tiempo transcurrido desde su aparición). Si la situación es grave y comporta un compromiso hemodinámico, se tiende a realizar cardioversión eléctrica, previa sedación del paciente. Cuando no hay compromiso hemodinámico alguno ni riesgo de tromboembolismos, por llevar poco tiempo de evolución (menos de 48 horas), se debe intentar restaurar el ritmo sinusal, y posteriormente mantener, con antiarrítmicos (flecainida, amiodarona, sotalol), pero si su evolución es larga y ya se han podido formar trombos, se intenta controlar

la respuesta ventricular (betabloqueantes, calcioantagonistas o digital). En este caso, se debe anticoagular al paciente para evitar complicaciones tromboembólicas, sobre todo si presenta situaciones de riesgo (HTA, DM, mayores de 65 años, embolismo previo, aurícula izquierda grande, disfunción ventricular izquierda). En cualquier caso, es frecuente la recurrencia cuando es de larga evolución, cuando existe un crecimiento auricular izquierdo o una disfunción del ventrículo de este mismo lado, o bien se trata de un paciente de edad avanzada. En pacientes sin daño estructural cardiaco, incluido hipertensos, se suele utilizar flecainida como tratamiento (mantener al paciente en ritmo sinusal), aunque otros fármacos, como la amiodarona o el sotalol, también se han mostrado eficaces.

Reconocimiento (Fig. 16.7):

- Frecuencia auricular muy rápida (300-600 lat/min.).
- Ausencia de ondas P. Actividad auricular caótica e irregular continua (ondas f), más visibles en V_1-V_2. A veces estas ondas f son tan pequeñas (patrón de fibrilación fino) que no se distinguen bien en el ECG o se aprecian únicamente en algunas derivaciones.
- QRS generalmente estrecho, aunque puede haber conducción aberrante en el ventrículo (Fig. 17.7) con los ciclos RR' cortos, o ir asociada a un bloqueo de rama o a un síndrome de WPW, en cuyo caso los QRS serán anchos.
- Frecuencia ventricular variable.
- Ritmo ventricular muy irregular (algunos autores dicen que es irregularmente irregular, para enfatizar esta característica) que, en ocasiones, es lo único que determina la identificación de la arritmia al ser las ondas f muy pequeñas. Si tiene QRS anchos se puede confundir con una taquicardia ventricular, pero debemos tener en cuenta que ésta tiene normalmente el ritmo regular, algo que no sucede con la FA.

Fig. 16.7. Fibrilación auricular (FA).

Fig. 17.7. F.A. con conducción aberrante en el ventrículo.

7.10. Flúter auricular.

Es la expresión de una forma de activación auricular muy rápida cuyo mecanismo puede ser variable. Lo más frecuente es que se trate de un **flúter auricular tipo I o típico** en el que la activación de la aurícula se produce por un frente que va girando continuamente, mediante reentradas, alrededor del istmo de la aurícula derecha (llamado movimiento circular antihorario), aunque también puede originarse en un foco ectópico simple, sin reentradas en cuyo caso se habla de **flúter auricular tipo II o atípico**.

Generalmente se asienta sobre cardiopatía (hipertensiva, coronaria, congénitas, carditis reumática, pericarditis, prolapso mitral, cirugía cardiaca), aunque raramente se asocia a hipertiroidismo, EPOC o embolia pulmonar. Las frecuencias ventriculares altas suelen condicionar deterioro hemodinámico, requiriendo tratamiento. También se considera una arritmia embolígena por lo que, en el control de la frecuencia, se debe valorar la profilaxis de embolias. Del mismo modo, puede ser necesaria la cardioversión en pacientes con deterioro hemodinámico importante.

El tratamiento inicial es el mismo que en la FA.

Reconocimiento (Fig. 18.7):

- Frecuencia auricular rápida (240-340 lat/min en el flúter auricular típico y 340-440 lat/min en el atípico).
- Ritmo auricular regular.
- Ausencia de ondas P.
- Actividad auricular ondulante (ondas F) a modo de sierra y sin línea isoeléctrica que se observa muy bien en D_{II}, D_{III} y aVF. Cuando se trata de un flúter auricular 2:1 puede confundirse con una taquicardia supraventricular ya que las ondas F se asemejan a ondas T. En ocasiones las ondas F son pequeñas (similares a ondas P) pero a una frecuencia muy alta (alrededor de 300 por minuto).
- Ritmo ventricular generalmente regular.
- QRS generalmente normal aunque, en ocasiones, se solapa con la onda F dando la impresión de que sea ancho.

Fig. 18.7. Flúter auricular

7.11. Flúter de conducción variable.

Algunos profesionales también lo llaman fibriloflúter o flúter-fibrilación, aunque el término fibriloflúter debe utilizarse para fibrilaciones auriculares con frecuencia auricular baja (alrededor de 300) que en V_1 (no en D_{II}, D_{III} y aVF, como sucede en el flúter), aparentan ondas F al tener un patrón de fibrilación grueso, pero que no tienen la típica forma de dientes de sierra. Generalmente se trata como el flúter.

Reconocimiento (Fig. 19.7):

- Frecuencia auricular rápida (240-340 lat/min en el flúter auricular típico y 340-440 lat/min en el atípico).
- Ritmo auricular regular.
- Ausencia de ondas P.
- Actividad auricular ondulante (ondas F) a modo de dientes de sierra y sin línea isoeléctrica que se observa muy bien en D_{II}, D_{III} y aVF.
- Ritmo ventricular irregular por bloqueo auriculoventricular de impulsos auriculares.
- QRS generalmente normal aunque, en ocasiones, se solapa con la onda F dando la impresión de que sea ancho.

Fig. 19.7. Flúter de conducción variable.

7.12. Otras taquicardias supraventriculares (TSV).

Además de la taquicardia sinusal y del flúter auricular, existen otras taquiarritmias de complejo estrecho y ritmo regular, debidas a una alteración en el funcionamiento normal y, por tanto, patológicas.

Dado que tienen características clínicas diferentes, es útil considerar a un grupo de estas taquicardias de complejo estrecho por separado, denominándolas taquicardias supraventriculares paroxísticas (TSVP). En la práctica son todas excepto la FA, el flúter auricular y la taquicardia auricular multifocal.

En este grupo de TSV se encuentra la **taquicardia auricular** que, en el 10% de los casos, se presenta de forma **paroxística** (TAP) debida habitualmente (75% de ellas), a un foco ectópico auricular que empieza, de forma súbita, a emitir impulsos de alta frecuencia, en ocasiones producidos por un mecanismo de microreentrada.

La TSVP, sin embargo, se debe más frecuentemente, a reentradas por vías anómalas de conducción a nivel intra o extra nodal (como se explica a continuación). La diferenciación entre ellas resulta compleja, dado que en una misma arritmia puede tener la onda P visible o no, o bien presentarse ésta delante o detrás del QRS, o ser negativa o positiva en determinadas derivaciones. Es por ello, que no se va a realizar una diferenciación explícita de cada una de ellas en lo que al reconocimiento electrocardiográfico se refiere, sobre todo teniendo en cuenta que el tratamiento inicial suele ser el mismo.

Estas arritmias, si se asientan sobre cardiopatía (hipertensiva, coronaria, congénita, carditis) o se mantienen durante mucho tiempo pueden producir un grave deterioro con insuficiencia cardiaca y ángor hemodinámico. El tratamiento consiste en la cardioversión de la arritmia, la cual se puede realizar de forma diferente atendiendo a la situación clínica del paciente. Si no hay gran repercusión se intenta revertir inicialmente mediante maniobras vagales (masaje carotideo, maniobras de Vasalva) o con la administración de antiarrítmicos (adenosina, ATP, verapamilo, diltiazen, betabloqueantes), pero si el deterioro del paciente es importante se opta por la cardioversión eléctrica sincronizada, previa sedación del mismo. En caso de reentradas, el tratamiento definitivo se consigue mediante la ablación de estas vías anómalas. La taquicardia sinusal se puede frenar con maniobras vagales, pero nunca revertir, algo que sucede en estas arritmias en el 20% de los casos.

Reconocimiento (Fig. 20.7-21.7):

- Frecuencia rápida (160-250 lat/min. generalmente).

- Ritmo regular.
- Ondas P frecuentemente no visibles, en ocasiones negativas o detrás del QRS.
- QRS estrecho.
- PR normal (si se ven ondas P) o variable.

20.7. Fig. 4. Taquicardia supraventricular, con onda P visible negativa.

Fig. 21.7. Taquicardia supraventricular sin onda P visible.

7.12.1. Taquicardia por reentrada nodal atrioventricular.

La taquicardia por reentrada nodal atrioventricular, también llamada taquicardia por reentrada intranodal, es la primera causa de taquicardia supraventricular (60% de los casos). El 25% de la población tiene una fisiología de doble vía nodal (Fig. 22.7). Esto quiere decir que presentan dos vías en el nodo AV con propiedades electrofisiológicas particulares. Una de ellas, que denominaremos alfa (α) tiene conducción lenta y período refractario corto. La otra, que denominaremos beta (β) tiene conducción rápida y período refractario largo. Cuando una extrasístole auricular alcanza el nodo AV, va a encontrar a β refractaria, bajando por α y subiendo por β, ya excitable, hacia las aurículas, depolarizándolas. Como ventrículos y aurículas se despolarizan casi al mismo tiempo, en el ECG de superficie la onda P se verá enmas-carada por el QRS. Suele presentarse en corazones sanos (generalmente mujeres de mediana edad).

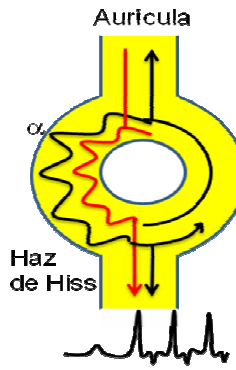

Fig. 22.7. TSV por reentradas repetidas en el nodo.

7.12.2. Reentrada por vía accesoria (síndromes de preexcitación).

En este caso, al igual que en el anterior, se establece una reentrada, en la que el impulso habitualmente desciende por el sistema AV-Hiss-Purkinje, despolariza los ventrículos y asciende por la vía accesoria para despolarizar las aurículas y conducirse nuevamente hacia los ventrículos. Este tipo de reentrada por vía accesoria supone el 30% de las taquicardias supraventriculares se denomina ORTODROMICA y se caracteriza por tener en QRS estrecho ya que conduce por la vía normal en el ventrículo. Dado que la vía accesoria sólo es capaz de conducir desde ventrículo a aurícula, la vía es oculta en ritmo sinusal. Cuando la vía es capaz de conducir en ambos sentidos, se observa una onda delta que ensancha el QRS durante ritmo sinusal en el ECG de superficie, denominado síndrome de Wolff-Parkinson-White (ver tema 12). Esta arritmia puede comenzar y terminar por extrasístoles auriculares o ventriculares.

TSV	Fibrilación Auricular	Flúter Auricular	Flúter conducción variable
Ritmo regular Fc > 160 ¿Ondas P normales?	Ritmo irregular Ondas f	Ritmo regular Ondas F FC ≅ 150	Ritmo irregular Ondas F

Tabla 1.7. Tabla de diferenciación de arritmias supraventriculares graves.

🕮 Realice los ejercicios correspondientes al tema 7.

8. ARRITMIAS VENTRICULARES

OBJETIVOS DIDÁCTICOS DE LA UNIDAD:

1. Identificar arritmias ventriculares en el electrocardiograma.
2. Conocer la importancia clínica de las arritmias ventriculares.
3. Conocer el tratamiento básico de estas arritmias.
4. Conocer el concepto de reentrada y las arritmias de QRS ancho que se originan por este mecanismo.
5. Conocer los diferentes tipos de bloqueos de rama y su identificación en el electrocardiograma.
6. Conocer la importancia clínica del síndrome de Brugada y su identificación en el electrocardiograma.

Las arritmias originadas por debajo de la unión auriculoventricular, denominadas arritmias ventriculares, se pueden clasificar en dos grupos: aquellas debidas a la anomalía en la formación del impulso, y las producidas por alteraciones en la conducción del impulso en los ventrículos (bloqueos de rama, WPW con conducción antidrómica). En general, se caracterizan porque al despolarizar el ventrículo por fuera del sistema Hiss-Purkinje **el complejo QRS es ancho**, debiendo prestar atención a otras arritmias o problemas no ventriculares que cursan con QRS ancho, pudiendo confundirse con arritmias ventriculares.

8.1. Extrasístoles o contracciones ventriculares prematuras.

Se producen porque un foco ectópico ventricular estimula al ventrículo antes de que llegue el impulso sinoauricular programado regularmente. En la mayoría de las ocasiones son el resultado de microentradas a nivel de las fibras de Purkinje. Las causas más frecuentes son el estrés emocional, estimulantes (café, té, tabaco, alcohol), intoxicación por digital, dosis excesivas de simpaticomiméticos, hipoxia, ICC, síndrome coronario, fibrinolisis, hiperpotasemia e hipomagnesia. Formas aisladas pueden aparecer en personas sanas. Generalmente reflejan una excitabilidad ventricular aumentada, que será mayor cuando la frecuencia de aparición de las extrasístoles es alta. Su importancia depende de la cardiopatía de base.

Estas extrasístoles pueden aparecer:

- **Unifocales o monotópicos** (Fig. 1.8).
- **Multifocales, politópicos o polimórficos**, es decir, con diferentes formas en la misma derivación (Fig. 2.8).
- Con cadencia fija, denominándose **bigeminismo** si se alterna un latido normal con un extrasístole (Fig. 3.8, 4.8), o **trigeminismo** (Fig. 5.8) si son dos latidos normales seguidos de un extrasístole
- **Por parejas o apareados** (dobletes ventriculares).
- En **salvas** o rachas de más de dos seguidos.
- Encima de la onda T del latido precedente **fenómeno denominado R sobre T**. (Fig. 3.8.).

De menor a mayor, se clasifica la gravedad de un paciente, en función de la presencia de extrasístoles ventriculares en el ECG, en las siguientes categorías (tabla 1.8):

0	Sin extrasístole ventricular
I	Menos de 30 EV unifocales por hora
II	Más de 30 EV unifocales por hora
IIIA	EV polimórficos o multifocales
IIIB	Bigeminismo ventricular
IVA	Dobletes ventriculares (EV en parejas)
IVB	Salvas ventriculares (> 3 EV) y taquicardia
V	Fenómeno R sobre T

Si aparecen de forma aislada o son producidos como ritmo de escape en pacientes con bradicardias importantes, no requieren tratamiento. Ahora bien, las formas repetitivas, y cuando aparece la R sobre la T (Fig. 3.8), pueden ser peligrosas y requerir tratamiento. En general, responden bien al tratamiento con betabloqueantes o lidocaína, aunque también está descrito el uso de otros antiarrítmicos (procainamida, fenitoína, quinidina, etc.).

Reconocimiento.

- Latido adelantado o prematuro.
- No precedido de onda P. Si aparece un latido aislado con onda P y QRS ancho, sin pausa compensatoria, podemos decir que se trata de una **extrasístole de fusión**[1]. Dependiendo de la localización del foco puede aparecer onda P retrógrada.
- QRS ancho (> 0'12 seg.)
- Pausa compensatoria completa (doble del intervalo RR).

Fig. 1.8. Extrasístoles ventriculares monofocales.

[1] Las **extrasístoles o latidos de fusión** se deben a que el ventrículo es activado al mismo tiempo por un latido sinusal normal (P, QRS estrecho) y un latido ventricular de QRS ancho por lo que el QRS suele tener una anchura intermedia y una morfología diferente al resto de extrasístoles ventriculares.

Fig. 2.8. Extrasístoles ventriculares multifocales.

Fig. 3.8. EV monofocales con fenómeno R sobre T en un ritmo bigeminado.

Fig. 4.8. Bigeminismo.

Fig. 5.8. Trigeminismo.

8.2. Ritmo ideoventricular (RIV).

Se trata de un ritmo propio del ventrículo, como su nombre indica. Aparece cuando es un marcapaso ventricular el que coge el ritmo cardiaco, generalmente por fallo de los marcapasos superiores y más rápidos. Este ritmo está frecuentemente asociado con un bloqueo AV completo o con una actividad ventricular terminal.

Reconocimiento (Fig. 6.8).

- Frecuencia cardiaca lenta (30-40 lat/min.).
- Ritmo generalmente regular.
- Ondas P ausentes o disociadas.
- PR irregular (por disociación).
- QRS ancho (> 0’12 seg.).

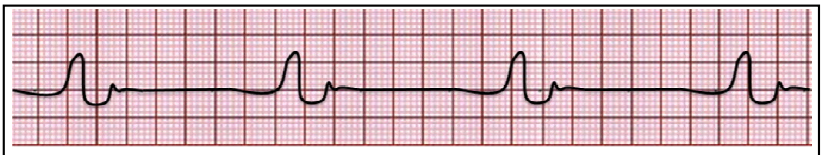

Fig. 6.8. Ritmo ideoventricular.

En ocasiones aparece, asociado a una disociación auriculo-ventricular en el seno un infarto agudo de miocardio y en periodos generalmente de corta duración tras fibrinolisis, un **ritmo ideoventricular acelerado (RIVA) o taquicardia ventricular lenta** que se caracteriza por un ritmo ventricular regular a una frecuencia de 60-110 latidos por minuto (Fig. 7.8), debida a un foco ventricular acelerado más rápido que el ritmo sinusal por lo que asume el control cardiaco. También puede aparecer, por aumento de automatismo, en pacientes con intoxicación digitálica o como ritmo de escape en un bloqueo completo o de tercer grado. Generalmente no requiere tratamiento, pero cede con la administración de atropina en caso de ser sintomático.

Fig. 7.8. Ritmo ideoventricular acelerado (RIVA).

8.3. Taquicardia ventricular:

La taquicardia ventricular (TV) se define como tres o más complejos ventriculares consecutivos. Cuando tiene una duración corta, inferior a 30 segundos, se habla de **TV no sostenida** y si la duración es mayor de este tiempo decimos que se trata de una **TV sostenida**. La TV es la taquiarritmia más frecuente de QRS ancho (70%) que puede llegar al 95% en pacientes con cardiopatía previa (isquémica, dilatada, hipertrófica). El 10% de las taquicardias ventriculares se dan en pacientes sanos, aunque también puede producirse tras un infarto en pacientes coronarios.

Esta arritmia puede desarrollarse espontáneamente pero, generalmente, está precedida por extrasistolia ventricular. Puede ser transitoria, asintomática, y solucionarse sola, aunque frecuentemente precede a una fibrilación ventricular que puede originar una muerte súbita. Su Persistencia provoca la caída del gasto cardiaco, produciendo síncopes, insuficiencia cardiaca congestiva y un choque cardiogénico.

El tratamiento depende de la situación del paciente. Si no hay deterioro hemodinámico se administra amiodarona como primera elección, u otro de los antiarrítmicos nombrados para las extrasístoles ventriculares. Si, por el contrario, hay compromiso hemodinámico, el tratamiento es la cardioversión eléctrica tras sedación en pacientes con pulso, o la desfibrilación en ausencia de éste (parada cardiorrespiratoria). Los antiarrítmicos y la ablación, en caso de reentradas, raramente son curativos, por lo que en muchas ocasiones es necesaria la implantación de un desfibrilador automático interno (DAI).

Reconocimiento (Fig. 8.8).

- Frecuencia rápida (>100-120 lat/min.).
- Ritmo regular generalmente (TV monomorfa).
- Ondas P generalmente no visibles, aunque pueden verse de forma intermitente disociadas del QRS.
- QRS ancho (> 0'12 s.) con ondas R o S únicamente en cada derivación, pero que cambia de morfología a lo largo de las derivaciones precordiales. A veces tiene un patrón monofásico Rr' en V_1, llamado en orejas de conejo, con la oreja izquierda más grande.
- Sucesión de 3 ó más extrasístoles ventriculares a más de 100 latidos por minuto.
- Un eje eléctrico indeterminado (entre -90 y -180º).

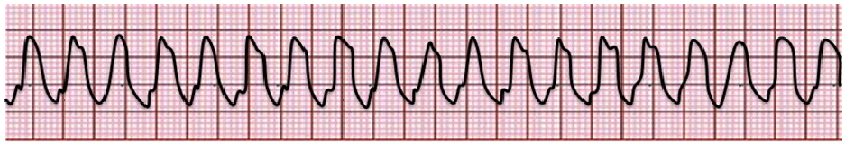

Fig. 8.8. Taquicardia ventricular.

En ocasiones, la taquicardia ventricular tiene una forma irregular característica (taquicardia ventricular polimórfica), denominada en **"Torsade de Pointes"** porque las puntas van cambiando continuamente de sentido (Fig. 9.8) y que, frecuentemente se asocia a situaciones de QT largo, ya sea congénito o adquirido o a situaciones de hipomagnesemia en niños.

Fig. 9.8. Taquicardia ventricular polimórfica tipo torsades de Pointes.

También puede ser dificultoso diferenciar la taquicardia ventricular de algunas taquiarritmias supraventriculares con conducción aberrante (Fig. 10.8) o de un síndrome WPW con reentrada antidrómica (Fig. 11.8), utilizándose, para ello, los criterios de Brugada[2].

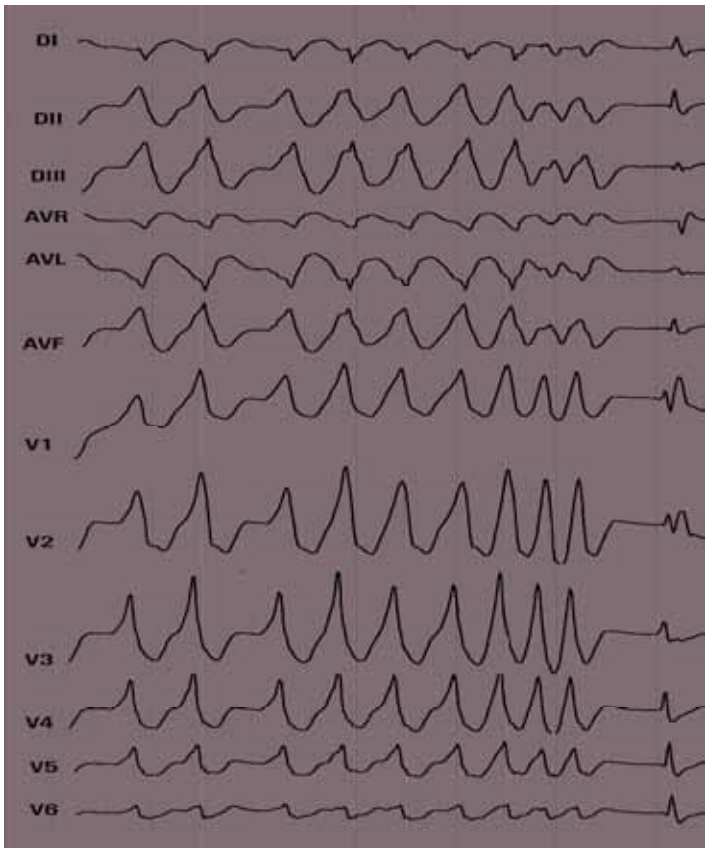

Fig. 10.8. Fibrilación auricular con conducción aberrante en el ventrículo y bloqueo de rama derecha.

[2] Criterios de Brugada:
1º Si en ninguna precordial el QRS tiene patrón RS => TV (100% especificidad)
2º Si en precordiales existe algún complejo RS > 0,10 s. => TV (98% especificidad)
3º Si hay disociación AV = TV (100% especificidad)
4º Si hay criterios morfológicos de TV en V1-V2 y V6 => TV
5º Si no hay ninguno de los 4 anteriores => TSV

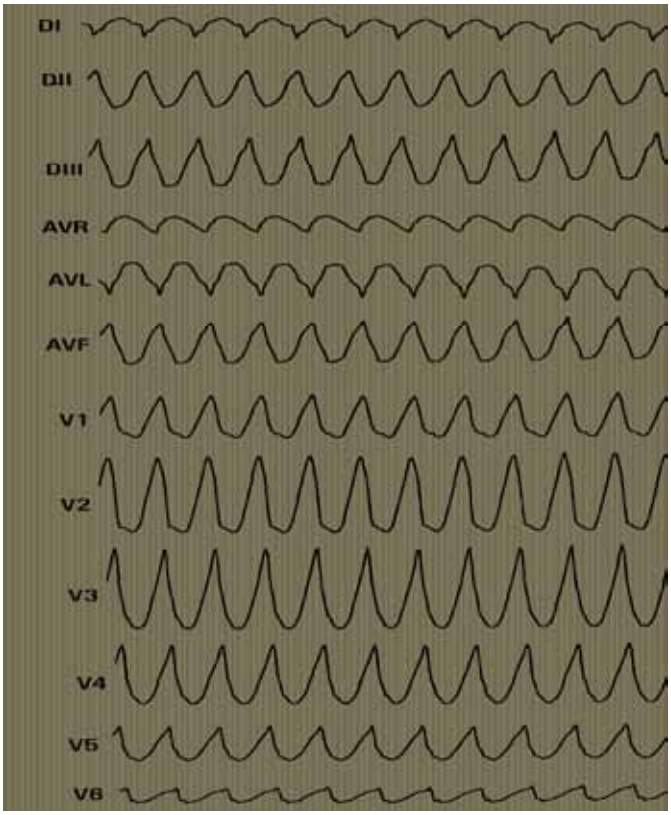

Fig. 11.8. WPW con reentrada antidrómica.

8.4. Flúter o aleteo ventricular.

Es una TV que ocurre a una frecuencia muy rápida (> 220 lat/min), secundaria a cardiopatía grave que raramente se presenta como arritmia primaria, que precede en ocasiones a la fibrilación ventricular. Es una arritmia letal, ya que implica un gasto cardiaco mínimo o nulo, por lo que requiere tratamiento inmediato (ver taquicardia ventricular).

Reconocimiento (Fig. 12.8).

- Frecuencia cardiaca rápida entre 220 y 300 lat/ min.
- Ritmo generalmente regular.
- Trazado con configuración ondulada o sinusoidal, en diente de sierra en el que no se distinguen las ondas habituales (complejos ventriculares homogéneos sin eje eléctrico).

Fig. 12.8. Flúter o aleteo ventricular.

8.5. Fibrilación ventricular.

Se trata de la contracción desordenada de los ventrículos producida por estímulos ectópicos ventriculares. Es la más grave de todas las arritmias, ya que significa la ausencia del gasto cardiaco y, por tanto, la muerte clínica del paciente, por lo que requiere maniobras de RCP y la desfibrilación de forma inmediata.

Reconocimiento (Figs. 13.8 y 14.8.).

- Frecuencia muy rápida (> 320 lat/min).
- Ritmo totalmente irregular.
- Ondas P y QRS no identificables.
- Actividad continua caótica.

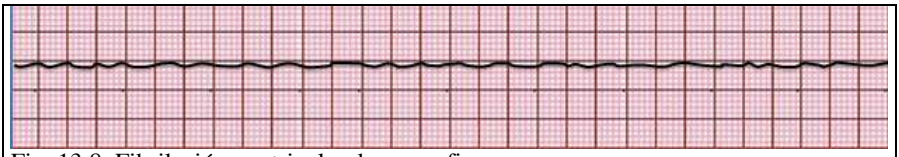
Fig. 13.8. Fibrilación ventricular de grano fino.

Fig. 14.8. Fibrilación ventricular de grano grueso.

8.6. Paro ventricular o asistolia.

Como su nombre indica es la ausencia de sístole, de contracción ventricular, es decir, de cualquier tipo de actividad eléctrica y mecánica. Cuando existe actividad eléctrica (ritmo cardiaco), pero sin actividad mecánica se habla de disociación electromecánica (DEM) o actividad eléctrica sin pulso (AESP). Cualquiera de estas situaciones implica la muerte clínica del paciente y requiere el inicio inmediato de maniobras de RCP y la administración de adrenalina vía IV.

Reconocimiento.

- Línea isoeléctrica plana por asistolia auricular y ventricular (Fig. 15.8.).
- En ocasiones se aprecian ondas P residuales por asistolia ventricular aislada (Fig. 16.8.).



Fig. 15.8. Asistolia.

Fig. 16.8. Asistolia ventricular.

8.7. Bloqueo de rama.

Supone interrupción de la conducción a través de una de las ramas del Haz de Hiss, haciendo que el impulso deba transcurrir por células cardiacas no especializadas en la conducción, lo que hace que ésta sea más lenta. El bloqueo puede ser (Fig. 17.8):

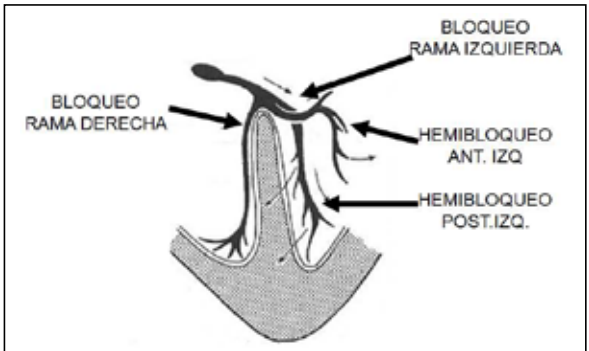

Fig. 17.8. Tipos de bloqueos de rama.

1. **Bloqueo completo de rama derecha** (BCRD) que puede ser congénito o funcional, darse en sujetos sanos y no provocar síntomas, o bien presentarse en patologías que supongan una sobrecarga del corazón derecho, ya sea aguda (tromboembolismo pulmonar) o crónica

(neumopatía o cortocircuitos: comunicación interauricular). El tratamiento es el de la enfermedad subyacente.

2. **Bloqueo completo de rama izquierda (BCRI)** que se asocia a patología: infarto agudo de miocardio (mal pronóstico), cardiopatías congénitas, HTA, fármacos que retrasan la conducción, valvulopatía, carditis o miocardiopatía dilatada. El tratamiento depende de la causa y de la situación clínica del paciente y va desde actitud expectante, si no hay clínica, hasta la implantación de marcapasos en bradicardias sintomáticas, pasando por la interrupción de la medicación, si procede.

3. **Hemibloqueo anterior de rama izquierda (HBARI).** Este bloqueo va a provocar una excitación diferida de las regiones anterosuperiores del ventrículo izquierdo. Generalmente es secundario a patología (IAM, cardiopatías congénitas, HTA, carditis, miocardiopatía dilatada, deformaciones torácicas o neuropatía). El tratamiento es el de la enfermedad subyacente.

4. **Hemibloqueo posterior de rama izquierda (HBPRI).** Este bloqueo va a provocar una excitación diferida de las regiones posteroinferiores del ventrículo izquierdo. La etiología y tratamiento es igual que en el bloqueo anterior de rama izquierda.

En ocasiones estos bloqueos pueden ir asociados y aparecer un bloqueo bifascular (BCRD + Hemibloqueo de rama izquierda) o trifascicular (BCRD + HBARI + HBPRI). Los bloqueos de rama aislados, generalmente no requieren tratamiento, a no ser que se complique con un bloqueo AV avanzado.

Reconocimiento de los bloqueos completos de rama (Tabla 1.8).

	Bloqueo completo de rama derecha (Fig. 18.8):	**Bloqueo completo de rama izquierda (Fig. 19.8).**
Anchura QRS	> 0'12 s. (3 cuadrados pequeños)	
Derivaciones precordiales derechas (V_1-V_2)	Morfología rR'	S ancha empastada
Derivaciones precordiales izquierdas (V_5-V_6)	S ancha empastada	QRS > 0,12 s. (a veces se aprecia patrón RR')

Tabla 1.8. Reconocimiento de los bloqueos completos de rama.

Si existen dudas sobre si el bloqueo es de rama derecha o izquierda podemos hacer la siguiente pregunta: ¿qué onda está ancha en V_1 y en V_6?, en el BRD está ancha la onda "R" en V_1 y la "S" en V_6 y en el BRI está ancha la onda "R" en V_6 y la "S" en V_1. Además, podemos mirar D_I y aVL que deben ser similares a V_6. Si observamos el patrón RR', típico del BR, pero la anchura del QRS es normal (< 0,12) se trata de un BR incompleto.

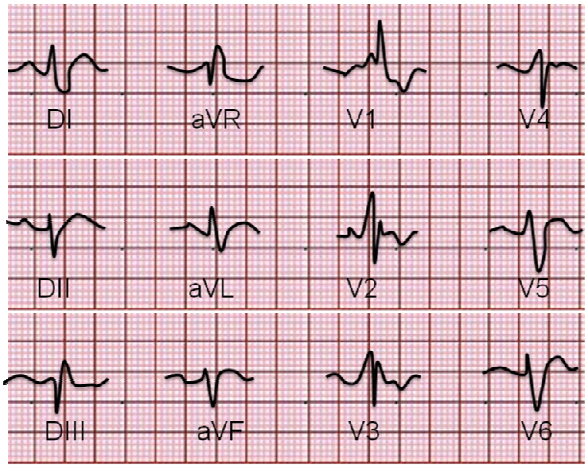

Fig. 18.8. Bloqueo de rama derecha con alteraciones de la repolarización.

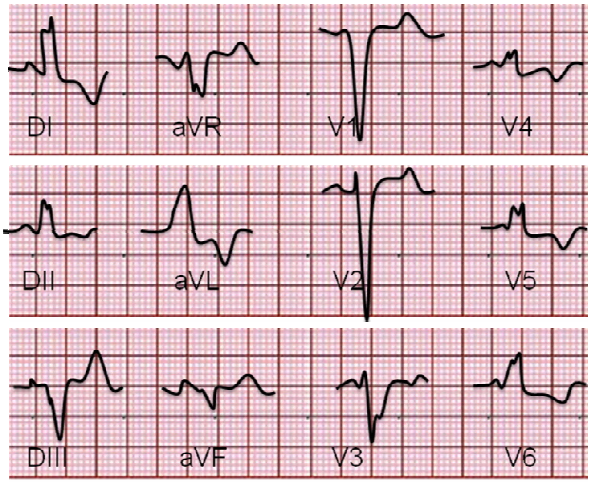

Fig. 19.8. Bloqueo completo de rama izquierda con alteraciones de la repolarización.

Como se ha comentado previamente, la rama izquierda se divide en dos para abarcar a todo el ventrículo izquierdo, la rama anterior y la

posterior, por lo que hablamos de hemibloqueo anterior y posterior, respectivamente. En estos casos, a diferencia de los bloqueos completos de rama, el QRS suele ser estrecho y lo que más llama la atención es la desviación del eje eléctrico a la izquierda o a la derecha (Tabla 2.8).

	Hemibloqueo anterior de rama izquierda (Fig. 20.8):	**Hemibloqueo posterior de rama izquierda (Fig. 21.8).**
Eje Eléctrico del QRS	Entre -30 (-45) y -90	entre +90 y +120
Anchura QRS	0,10 y 0,12 s.	< 0,10 s.
Morfología QRS en cara inferior (DII, DIII y aVF)	Morfología rS	Morfología qR
Morfología QRS en cara lateral alta (DI y aVL)	Morfología qR	Morfología rS

Tabla 2.8. Reconocimiento de los hemibloqueos de rama izquierda.

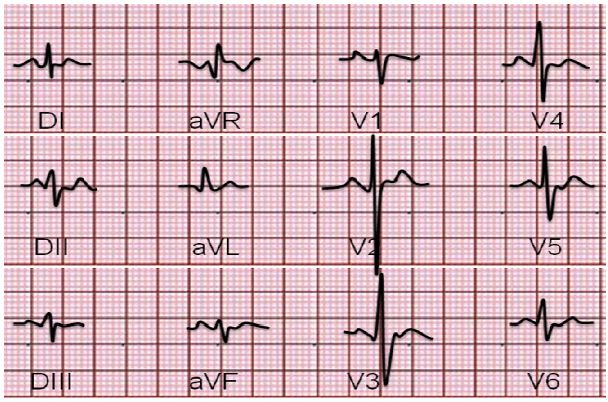

Fig. 20.8. Hemibloqueo anterior rama izquierda.

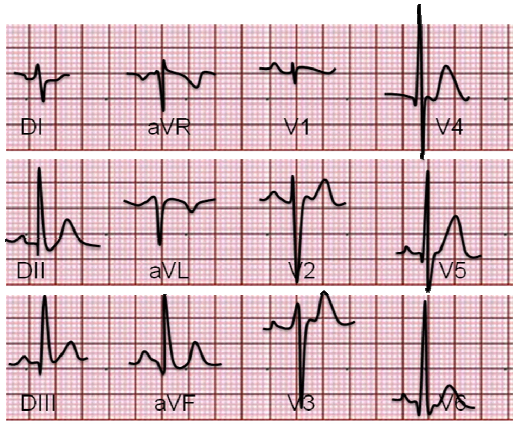

Fig. 21.8. Hemibloqueo posterior rama izquierda.

Dentro de los bloqueos de rama derecha que, como se ha mencionado, pueden darse en personas sanas, cabe mención especial el denominado síndrome de Brugada (Fig. 22.8), descrito en 1992 y asociado a arritmias malignas y a muerte súbita, por lo que requiere seguimiento y, en ocasiones, la implantación de un desfibrilador automático interno (DAI).

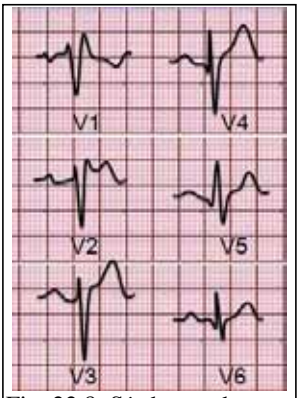

Fig. 22.8. Síndrome de Brugada.

Reconocimiento del Síndrome de Brugada.

* rR' en V_1-V_2 (Bloqueo de rama derecha).
* Elevación del ST en V_1-V_3

🕮 Realice los ejercicios correspondientes al tema 8.

9. BLOQUEOS AURÍCULO-VENTRICULARES

OBJETIVOS DIDÁCTICOS DE LA UNIDAD:

1. Identificar posibles bloqueos auriculoventriculares en el electrocardiograma.
2. Conocer el concepto de fenómeno de Wenckebach y su reconocimiento en un bloqueo AV.
3. Conocer la diferencia entre bloqueo completo e incompleto
4. Conocer la importancia clínica y el tratamiento básico de estos bloqueos.

Los bloqueos AV también se denominan con el nombre genérico de bloqueos cardiacos, término utilizado para expresar un fallo de la conducción normal desde las aurículas a los ventrículos, debido a la interrupción o al enlentecimiento del impulso en el nodo AV o en el Haz de Hiss.

Estos bloqueos pueden ser **completos**, cuando ningún impulso de la aurícula pasa al ventrículo, o **incompletos**, si algún impulso pasa al ventrículo.

9.1. Bloqueo AV de primer grado.

En él, el retardo habitual que se producía en el nodo AV se prolonga más de lo normal por conducción nodal a través de la vía lenta (α) en vez de por la vía habitual más rápida (β). A veces es debido a un exceso de tono vagal, a fármacos que originan una conducción lenta intranodal (digoxina, betabloqueantes, bloqueadores del canal del calcio) o ser secundario a IAM posterior, cardiopatías congénitas, o HTA. Es el menos peligroso de los bloqueos. A pesar de ello puede requerir vigilancia, ya que puede avanzar a un grado de bloqueo mayor. No requiere tratamiento generalmente, excepto la interrupción de la medicación que pueda retrasar la conducción.

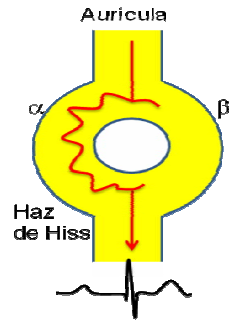

Fig. 1.9. Conducción nodal a través de la vía lenta causante de este bloqueo.

Reconocimiento (Fig. 2.9):

- Frecuencia cardiaca normal, rápida o incluso lenta.
- Ritmo regular.
- Onda P y QRS normales.
- El intervalo PR está prolongado (> 0’20 s.)

Fig. 2.9. Bloqueo AV de primer grado.

9.2. Bloqueo AV de segundo grado.

El bloqueo cardiaco de segundo grado es incompleto dado que algunos impulsos auriculares pasan a los ventrículos mientras que otros quedan bloqueados. Su importancia va a depender de la frecuencia ventricular, es decir, de los impulsos que pasen al ventrículo, ya que, si ésta es muy baja, aparecerán de signos de bajo gasto cardiaco.

En el bloqueo de segundo grado, un QRS estrecho significa que el bloqueo se ha producido en el nodo AV, sin embargo, un QRS ancho supone un bloqueo por debajo del fascículo de Hiss.

El tratamiento depende de la causa y de la localización del bloqueo, de manera que si es por debajo del Haz de Hiss o con frecuencias ventriculares bajas puede requerir la implantación de un marcapasos.

El bloqueo de segundo grado se clasifica en:

- Mobitz I (Wenckebach).
- Mobitz II.

9.2.1. Bloqueo de segundo grado "Mobitz I".

Las causas son las mismas que para el bloqueo de primer grado.

Reconocimiento (Fig.3.9):

- Frecuencia generalmente normal o lenta.
- Ritmo auricular (ondas P) regular.
- Ritmo ventricular (QRS) irregular.
- Alargamiento progresivo del intervalo PR en cada ciclo cardiaco hasta que una o más ondas P no se siguen de QRS. A este hecho se le llama **fenómeno de Wenckebach** y puede ser 2:1, 3:2, 4:3, etc. dependiendo del grado de tono vagal.

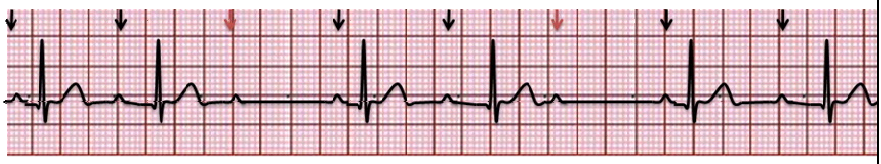

Fig. 3.9. Bloqueo de 2º grado Mobitz I. Obsérvese el alargamiento progresivo del intervalo PR antes de la P que conduce (flecha roja).

9.2.2. Bloqueo AV de segundo grado "Mobitz II".

También está descrito como bloqueo AV segundo grado, tipo Mobitz. En él se produce, como en todos los bloqueos de segundo grado, la interrupción simple intermitente del impulso en el nodo AV, pero en este caso, debido a un bloqueo por debajo del nivel del haz de Hiss, motivo por el que suele requerir generalmente la implantación de un marcapasos. Suele deberse a alguna enfermedad estructural, infarto de miocardio, fibrosis y esclerosis del sistema de conducción o miocardiopatía.

Dentro de los bloqueos AV de segundo grado, o sin fenómeno de Wenckebach, cabe resaltar los bloqueos tipo 2:1 en el que se alterna un impulso que conduce con otro que no lo hace (Fig. 4.9). En estos casos, el bloqueo puede estar tanto por encima como por debajo del nivel del haz de Hiss y también suelen requerir marcapasos por la bradicardia que originan.

Reconocimiento:

- Frecuencia generalmente normal o lenta.
- Ritmo auricular (ondas P) regular.
- Periódicamente una o más ondas P no se siguen de complejo QRS. Cuando la mitad o más no conducen se dice que es un **bloqueo de segundo grado avanzado**.
- El ritmo ventricular puede ser irregular si el bloqueo se produce de forma esporádica, o bien regular si la conducción se interrumpe con cadencia fija como pasa en el ejemplo (bloqueo 2:1, 3:1,...). En el caso del bloqueo 2:1 también podría tratarse de un Mobitz I, difícil de diagnosticar al no poder ver el alargamiento del PR característico. Para diferenciarlo habría que ver un ECG previo o hacer una tira larga para ver si se aprecia el fenómeno de Wenckebach.
- Intervalo PR constante en los latidos que conducen al ventrículo.

Fig. 4.9. Bloqueo 2:1. Las flechas indican las ondas P. Obsérvese como algunas (flechas rojas) no conducen.

9.3. Bloqueo AV de tercer grado o completo.

En él, los impulsos de las aurículas a los ventrículos están totalmente bloqueados, por lo que los latidos auriculares (ondas P) y ventriculares (QRS) son independientes unos de otros, coexistiendo dos marcapasos, uno auricular y otro nodal (QRS estrecho) o ventricular (QRS ancho). Puede ser debido a isquemia por IAM posterior, a intoxicación digitálica, descenso del tono vagal durante el sueño y, de forma excepcional puede ser congénito o asociado a bloqueos infranodales del haz de Hiss o de alguna de sus ramas. Generalmente provoca una baja perfusión, y por ello requiere tratamiento inmediato, inicialmente con parasimpaticolíticos (atropina) y, posteriormente, la colocación de un marcapasos externo.

Reconocimiento:

- Ritmo auricular regular.
- Ritmo ventricular regular.
- Ausencia de relación entre ondas P y QRS.
- QRS ancho si el ritmo de escape es ventricular (Fig. 5.9).
- QRS estrecho si el ritmo de escape es nodal (fig. 6.9).

Fig. 5.9. Bloqueo AV de tercer grado o completo con respuesta de escape ventricular. Las flechas indican las ondas P (despolarización auricular). Obsérvese la diferencia de PR pone de manifiesto la ausencia de relación de las ondas P con los complejos QRS. Se puede saber donde caen las ondas P midiendo con un papel la distancia o tiempo existente entre éstas, que suele ser el mismo.

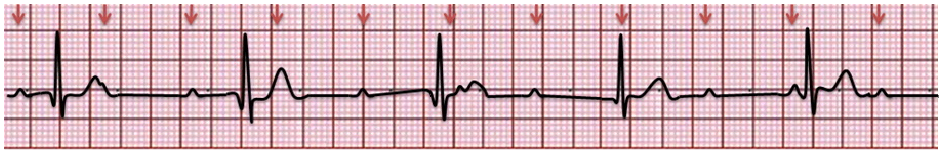

Fig. 6.9. Bloqueo AV de tercer grado o completo con respuesta de escape nodal.

🕮 Realice los ejercicios correspondientes al tema 9.

10. SIGNOS ELECTROCARDIOGRÁFICOS DE CARDIOPATÍA ISQUÉMICA

OBJETIVOS DIDÁCTICOS DE LA UNIDAD:

1. Identificar posibles signos de cardiopatía isquémica en un electrocardiograma.
2. Conocer la localización de estos signos, atendiendo a las derivaciones en las que aparece.
3. Conocer la importancia del diagnóstico y tratamiento precoz de la cardiopatía isquémica.
4. Diferenciar los signos de cardiopatía isquémica agudos de los crónicos.

La falta de oxígeno al miocardio, ya sea por un problema obstructivo (tromboembolismo, vasoespasmo) o por una causa hemodinámica (anemia, arritmia cardiaca, hipovolemia,…), va a producir alteraciones en el funcionamiento cardiaco que, en ocasiones, se manifestarán en el electrocardiograma. A estas manifestaciones se les llama **signos electrocardiográficos de cardiopatía isquémica**. En otras ocasiones (infartos no Q), serán los marcadores bioquímicos (troponina, CPK) los que alerten de su presencia.

Por otra parte, cabe tener en cuenta que, a diferencia de la mayoría de alteraciones electrocardiográficas descritas, que suelen aparecen en todas las derivaciones, en este caso, solamente se verán alteradas aquellas que registran la actividad eléctrica de la zona interesada, es decir, aquellas cuyas arterias están afectadas (ver apartado 10.5 en este tema). Para buscar los signos de cardiopatía isquémica es útil examinar todo el electrocardiograma y hacerlo observando aquellas derivaciones contiguas, asociadas a un determinado territorio arterial del ventrículo izquierdo, es decir, siguiendo las parejas o agrupaciones indicadas en la figura 1.10.

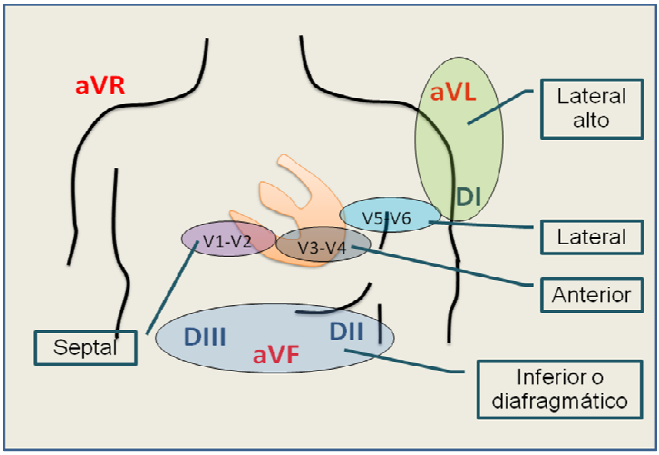

Fig.1.10. Localización de los signos de cardiopatía isquémica.

D_I, aVL	D_{II}, D_{III}, aVF	V_1-V_2	V_3-V_4	V_5-V_6
Zona lateral alta	Zona inferior	Zona septal	Zona anterior	Zona lateral baja

Así mismo, cabe resaltar que con las 12 derivaciones habituales únicamente se pueden valorar de manera inequívoca, signos de cardiopatía isquémica en el ventrículo izquierdo. Para diagnosticar un infarto en el ventrículo derecho, a veces asociado a un infarto inferior, será necesario

realizar un electrocardiograma con los electrodos hacia la parte derecha del tórax. También puede ser necesario, para confirmar un infarto posterior de ventrículo izquierdo, posiblemente presente cuando aparece una lesión subendocárdica anterior o una morfología Rs en el QRS de V_1, realizar las derivaciones V_7, V_8 y V_9, colocando los electrodos en la parte posterior del hemitórax izquierdo.

En la actualidad, para definir la situación que presenta un paciente con sospecha de isquemia miocárdica se habla de Síndrome Coronario Agudo (SCA), del que existen tres tipos: Infarto de Miocardio con Elevación del ST (IMCEST), generalmente acompañado de onda Q patológica, Infarto de Miocardio Sin Elevación del ST (IMSEST) y, por tanto con onda Q normal y Angina Inestable (AI).

En la valoración electrocardiográfica de los signos de cardiopatía isquémica se debe contemplar, por tanto, tres aspectos:

1. **Duración del proceso:** agudo, subagudo, crónico (ver apartado 10.4 de este tema).
2. **Extensión:** A mayor número de derivaciones con signos de cardiopatía isquémica, mayor será la extensión de ésta (mayor territorio afectado).
3. **Localización:** Viendo en qué parejas de derivaciones aparecen estos signos podemos saber la localización de las alteraciones en el miocardio.

10.1. Signos de isquemia.

Reconocimiento (Fig. 2.10):

- Onda T invertida, negativa (≥ 0,1mV), y simétrica en las derivaciones donde normalmente es positiva (I, II y de V_2 a V_6).
- Ondas T simétricas anormalmente altas (onda T acuminada, en campanario o tienda de campaña).

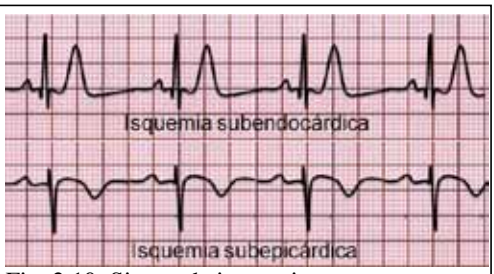

Fig. 2.10. Signos de isquemia.

Importancia:

La aparición de estos signos de isquemia indica un descenso brusco en la oxigenación miocárdica. Éste puede deberse, bien a un problema oclusivo (obstrucción de la red coronaria), o bien a falta de aporte hemático al miocardio por un problema hemodinámico (anemias, arritmias o bloqueos cardíacos que generen un bajo gasto cardíaco, etc.). Por tanto, puede aparecer de forma aislada en un ángor o en un infarto sin elevación del ST, o bien junto a otras manifestaciones electrocardiográficas (ángor o infarto). En caso de tratarse de problema hemodinámico se habla de ángor hemodinámico.

10.2. Signos de lesión.

Reconocimiento:

- Segmento ST elevado en dos derivaciones contiguas (≥0,2mV en hombres o ≥0,1mV en mujeres en V_2-V_3 y/o ≥0,1 mV en el resto) en lesiones epicárdicas (Fig. 3.10).

Fig. 3.10. Lesión epicárdica.

Fig. 4.10. Lesión subendocárdica.

- Segmento ST deprimido ≥0,05 mV en dos derivaciones contiguas en lesiones subendocárdicas (Imágenes especulares o en espejo). Fig. 4.10.

- En la actualidad, algunos autores incluyen estos signos de lesión dentro de los de isquemia.

Importancia:

Cuando la falta de aporte de oxígeno al miocardio se prolonga pueden aparecer cambios histológicos en las células miocárdicas a modo de lesiones. Estas lesiones son reversibles si se restablece la oxigenación miocárdica. Es por ello, que los signos de lesión y los signos de isquemia suelen desaparecer del ECG a lo largo del tiempo.

Estos signos aparecen en caso de infarto o de ángor. En este último caso, pueden aparecer sólo con dolor, de ahí la importancia de realizar un

ECG a los pacientes que presentan esta manifestación, así como anotar este hecho en el registro. Requiere tratamiento inmediato (vasodilatadores o analgésicos) y observación.

10.3. Signos de necrosis.

Reconocimiento:

- Aparición de onda Q estrecha y picuda ≥0,1 mV de amplitud (Fig. 5.10), ≥0,03s de duración o complejo QS en las derivaciones I-aVL, II-III,-aVF, V_4-V_6, así como en V_7-V_9. Algunos autores simplifican el criterio de amplitud y establecen como válido que la onda Q sea mayor que el 25% de la altura de la onda R.

Fig. 5.10. Signo de necrosis.

Fig. 6.10. Signos de necrosis y lesión.

- Aparición de ondas Q de duración ≥0,02 s. o complejo QS en V_2-V_3.

- Onda R ≥0.04 s en V_1-V_2 y R/S ≥1 con onda T positiva concordante en ausencia de defectos de conducción (bloqueos de rama).

Importancia.

Su aparición indica la presencia de lesiones miocárdicas irreversibles (infarto). Si aparece de forma aislada puede significar la existencia de un infarto antiguo, ya que al ser lesiones irreversibles es un signo que permanece en el tiempo. Si se acompaña de signos de lesión y/o de isquemia (Fig. 6.10.) implica habitualmente la presencia de un infarto agudo o subagudo, requiriendo tratamiento inmediato y vigilancia intensiva.

NOTA: Estos signos de miocardiopatía isquémica, generalmente no son válidos cuando existe un bloqueo de rama, aunque la elevación del ST, asociada a bloqueo de rama derecha constituye el denominado síndrome de Brugada (ver bloqueos de rama). Por otra parte, hemos de tener en cuenta que estos signos pueden aparecer asociados a arritmias (FA, TSVP, extrasistolia ventricular, etc.) o a bloqueos AV lo cual dificulta, en ocasiones, el diagnóstico.

10.4. Evolución de los signos electrocardiográficos de cardiopatía isquémica en un infarto.

Cuando se produce un infarto agudo de miocardio (síndrome coronario agudo con elevación del ST: SCACEST) los signos de cardiopatía isquémica suelen aparecer siguiendo una secuencia habitual (Fig. 7.10):

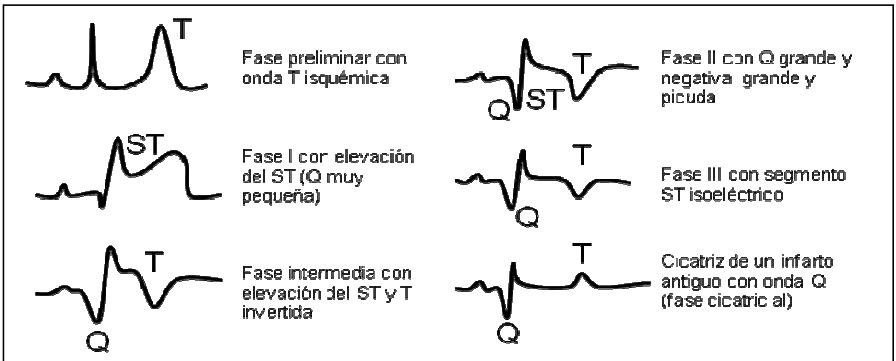

Fig. 7.10. Fases de un infarto.

Etapas agudas:

1. Fase preliminar con onda T isquémica. Aparece 1 hora tras la isquemia.
2. Fase I con elevación del ST con ondas Q muy pequeñas. Aparece 2-3 horas tras la isquemia.
3. Fase intermedia con elevación de ST y T invertida (las Q van haciéndose más picudas). Aparece 4-6 horas tras la isquemia.
4. Fase II con Q grande y T negativa. Aparece 6 horas tras la isquemia.

Etapas crónicas:

5. Fase III con normalización del segmento ST que se hace isoeléctrico.

6. Cicatriz de un infarto antiguo con Q picuda (fase cicatricial o crónica).

10.5. Localización del infarto.

Como se ha comentado previamente, los signos de cardiopatía isquémica (isquemia, lesión o necrosis) pueden aparecer en unas u otras derivaciones en función de la/s arteria/s afecta/s y del tiempo transcurrido desde la aparición de la isquemia. Un infarto puede producir, dependiendo de su localización diferentes complicaciones, de importancia variable. La tabla 1.10 muestra los criterios para la localización de un infarto, atendiendo a las derivaciones alteradas (recordar figura 1.10).

Lo habitual es que, en un infarto del ventrículo izquierdo, se observe **inicialmente elevación de ST, seguido de inversión de T, para concluir con una onda Q**. En el infarto posterior, se suele ver **descenso del ST (imagen especular) con inversión de la onda T, seguida de R alta y T positiva.** En un infarto ventricular derecho, se puede ver, además de las manifestaciones propias del infarto inferior, con el que generalmente se asocia, **elevación del ST, seguida de inversión de la onda T (en este caso no suele aparecer la onda Q residual).**

LOCALIZACIÓN	DERIVACIONES	ARTERIA AFECTADA	COMPLICACIONES
SEPTAL	V_1-V_2	Arterias septales perforantes de la arteria descendente anterior	Bloqueo AV de 2º grado tipo II o de 3er grado con escape ventricular, bloqueos de rama.
ANTERIOR LOCALIZADO	V_3-V_4	Arterias diagonales de la arteria descendente anterior	ICC, shock cardiogénico
LATERAL • Lateral bajo • Lateral alto	 V_5-V_6 D_I y aVL	Arteria marginal anterolateral de la arteria circunfleja y arterias diagonales de la arteria descendente anterior	ICC moderada
INFERIOR (diafragmático)	D_{II}, D_{III} y aVF	Arterias ventriculares posteriores de la arteria coronaria derecha o, a veces, arteria circunfleja	ICC leve, bloqueo AV de 1er grado, de 2º grado tipo I o de 3er grado con ritmo de escape nodal, bloqueos de rama
POSTERIOR	V_1.V_3	Arteria marginal posterolateral de circunfleja o circunfleja distal	ICC leve
VENTRICULAR DERECHO	V_{3R}-V_{4R}	Arteria coronaria derecha, incluyendo la arteria nodo SA, nodo AV, arteria interventricular posterior y arterias ventriculares posteriores	ICD, arritmias (pausa y BS, ESA, flúter auricular, FA), bloqueo AV de 1er grado, 2ª grado tipo I y 3er grado con escape nodal, bloqueo de rama
NO TRANSMURAL (Sin Q)	ST descendido ↓ voltaje R		

Tabla 1.10. Cuadro de localización de una lesión isquémica.

10.6. Diagnóstico de la cardiopatía isquémica.

El proceso de diagnóstico de la cardiopatía isquémica es el siguiente (Fig. 8.10):

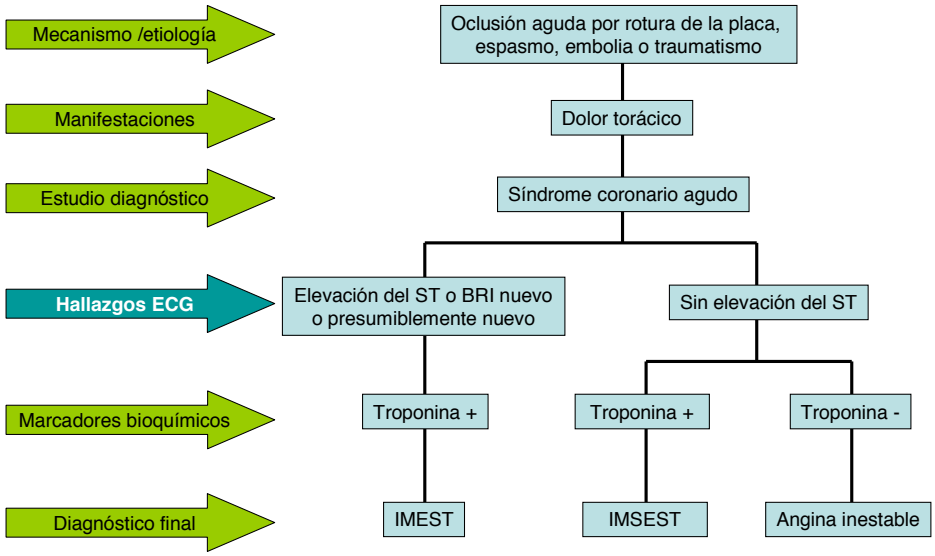

Fig. 8.10. Diagnóstico de la cardiopatía isquémica (BRI = Bloqueo de Rama Izquierda); IMEST = Infarto de Miocardio con Elevación del ST); IMSEST = Infarto de Miocardio Sin Elevación del ST).

Debe recordarse que en pacientes diabéticos, mujeres y ancianos el síndrome coronario puede aparecer sin dolor, por lo que nos alertarán otras manifestaciones como mareo, síncope, sudoración,… En general, en estos casos, es conveniente realizar un ECG cuando aparezca alguna de estas manifestaciones.

10.7. Tratamiento inicial del síndrome coronario agudo (SCA).

El tratamiento médico inicial de todo dolor coronario sugestivo de SCA debe incluir siempre MONA (Morfina, Oxígeno, Nitroglicerina y Aspirina). La **aspirina** se debe administrar incluso a nivel prehospitalario, dado que mejora el pronóstico del paciente, a dosis de 160-325 mg. La **nitroglicerina**, por su potente efecto vasodilatador coronario, va a permitir, en la mayoría de los casos, controlar el dolor. El **oxígeno**, por su parte, se debe administrar para mantener una saturación superior al 90%. La **morfina** puede ser de utilidad cuando el dolor no se controla con nitratos,

en pacientes normotensos. Si hipotensión se puede sustituir por **dolantina**.

Posteriormente se puede plantear la reperfusión coronaria mediante la administración de fibrinolíticos o intervención percutánea coronaria (cateterismo) que permite, en muchos casos, una angioplastia con colocación de un stent. Además de esto se realizará tratamiento adyuvante con diferentes fármacos (betabloqueantes, anticoagulantes o antiagregantes, calcioantagonistas, IECA,…), dependiendo de cada paciente.

🕮 **Realice los ejercicios correspondientes al tema 10.**

11. CRECIMIENTO DE CAVIDADES

OBJETIVOS DIDÁCTICOS DE LA UNIDAD:

1. Identificar crecimientos de cavidades en un electrocardiograma.
2. Conocer los criterios generales de crecimiento de cavidades.
3. Conocer las causas habituales de crecimiento de cavidades.

Como ya sabemos las ondas P hacen referencia a la despolarización de las aurículas y los complejos QRS a la de los ventrículos. De forma genérica, podemos decir que cuando estas cavidades crecen de tamaño, también se va a producir un aumento en el voltaje, es decir, en la amplitud o altura de estas ondas o complejos.

11.1. Crecimiento auricular.

Para poder entender los criterios de crecimiento auricular es necesario recordar que la onda P es, en realidad, la suma de dos ondas que corresponden, en su parte inicial, a la despolarización de la aurícula derecha y, en su parte final, a la despolarización de la aurícula izquierda y que, suele tener una amplitud de hasta 2,5 mm y una duración de hasta 0,11 segundos. En las precordiales derechas la P puede tener una morfología difásica (componente inicial positivo debido a la despolarización de la aurícula derecha y componente final negativo por la despolarización de la aurícula izquierda (Fig. 1.11). **Las derivaciones que se valoran son D_{II} y V_1.**

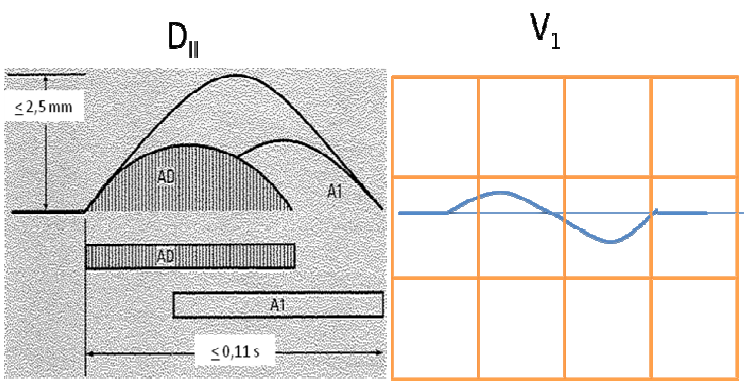

Fig. 1.11. Morfología normal y origen de la onda P.

11.1.1. Crecimiento auricular derecho.

En el crecimiento auricular derecho (Fig. 2.11) vamos a observar fundamentalmente:

1. Amplitud aumentada (> 2,5 mm) en D_{II}, D_{III} y aVF (cara inferior).
    a. P alta delgada y picuda (P pulmonale) asociada a patología pulmonar.

b. P más alta en D_I que en D_{II} y D_{III} (P congenitale) asociada a cardiopatías congénitas.

2. Duración normal en D_{II} (< 0,11 s).
3. En precordiales derechas amplitud del componente positivo de la P difásica > 1,5 mm).

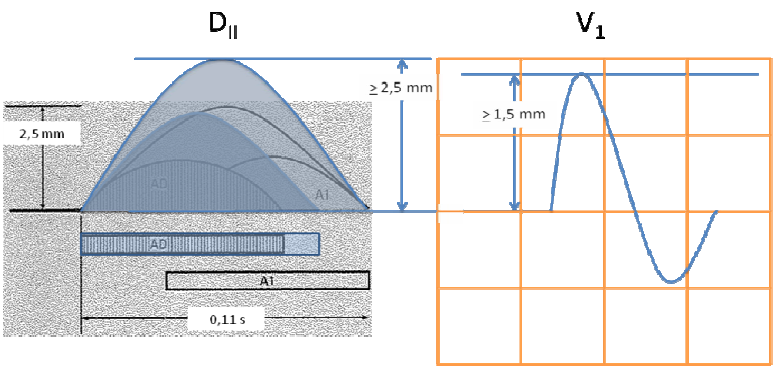

Fig. 2.11. Manifestaciones de crecimiento auricular derecho (aumento del voltaje de la onda P en D_{II} o del componente positivo de la P en V_1).

11.1.2. Crecimiento auricular izquierdo.

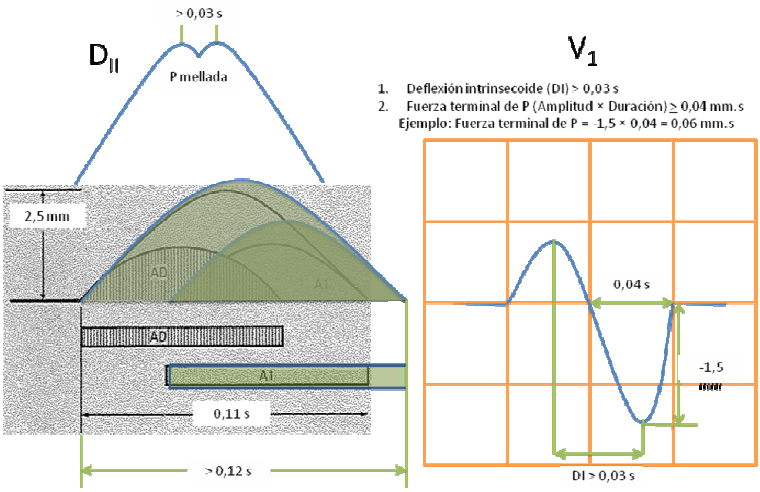

Fig. 3.11. Manifestaciones de crecimiento auricular izquierdo (fundamentalmente aumento de la duración de la onda P en D_{II} y componente negativo de la P en V_1).

En el crecimiento auricular izquierdo (Fig. 3.11) vamos a observar fundamentalmente:

1. Duración aumentada en D_{II} (> 0,12 s).
2. Mellado con separación > 0,03 s. (P bífida).
3. En precordiales derechas P difásica con fuerza terminal > 0,04 mm.s (la fuerza terminal de P es el producto resultante de multiplicar la amplitud del componente negativo por la duración de éste).
4. Deflexión intrinsecoide (D_I) en V_1 > 0,03 s (la deflexión intrinsecoide es el tiempo transcurrido entre el punto máximo del componente positivo y el punto mínimo del componente negativo).

Cuando sólo aparecen los dos primeros criterios (P bífida de duración aumentada, pero sin ser profunda en V_1) se debe a un **bloqueo intraauricular**.

11.2. Crecimiento ventricular.

Como ya se ha comentado previamente, el crecimiento ventricular se manifiesta fundamentalmente por el aumento del voltaje o por la modificación del patrón del QRS, aunque también es habitual la desviación del eje del mismo lado de la hipertrofia y la alteración de la repolarización ventricular (Intervalo ST y onda T).

Para entender los cambios en la morfología del QRS en los crecimientos ventriculares es conveniente recordar la morfología normal de este complejo en las derivaciones precordiales (Fig. 4.11) en la que observamos que las ondas negativas R en las primeras precordiales y las S de las últimas son muy pequeñas, ya que corresponden a la despolarización del ventrículo derecho, de escasa masa muscular; mientras que las ondas S de las primeras precordiales y la onda R de las últimas son más grandes por corresponder con la despolarización del ventrículo izquierdo, de gran masa muscular. Enten-

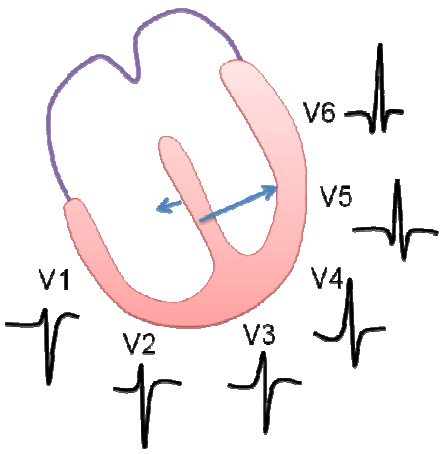

Fig. 4.11. Morfología normal del QRS según la derivación precordial.

diendo esto, cuando la onda R en V_1-V_2 y la S en V_5-V_6 debemos sospechar un crecimiento ventricular derecho y cuando S en V_1-V_2 y R en V_5-V_6 son mucho más altas de lo normal debemos sospechar un crecimiento ventricular izquierdo.

La confirmación de estas sospechas se debe realizar con los criterios de crecimiento específicos que a continuación se explican.

11.2.1. Crecimiento ventricular derecho (CVD).

En el crecimiento del ventrículo derecho (Fig. 5.11) se produce un aumento en el voltaje de la onda R en V_1 y V_2, derivaciones en las que suele ser muy pequeña, y la desviación del eje a la derecha. En el adulto los criterios de crecimiento de ventrículo derecho son:

1. Frecuente desviación del eje del QRS hacia la derecha (> +100º).

2. Onda P pulmonar: CAD (Onda P en D_{II}, D_{III} > 3 mm).

3. Índice de Sokolow-Lyon positivo (Onda R en V_1 más onda S en V_5 > 10,3 mm).

4. Cambios en la repolarización ventricular.

5. Posible bloqueo de rama derecha.

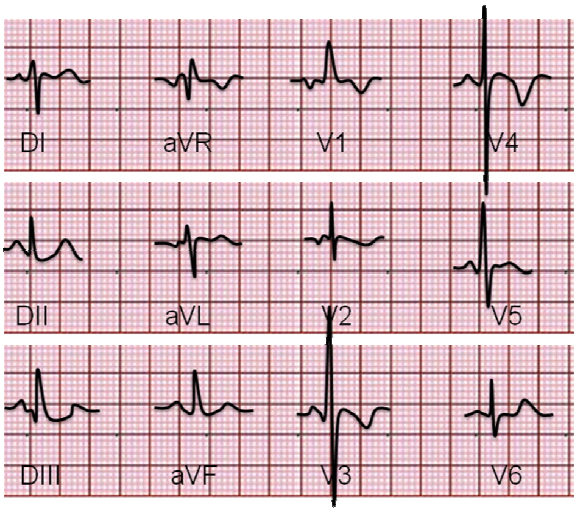

Fig. 5.11. Crecimiento ventricular derecho.

Otros criterios pueden ser:

6. Onda R > 7 mm en V_1, y

7. R/S > 1 en V_1 ó < 1 en V_6. (R/S es la relación entre la altura de la R y la profundidad de la S).

El crecimiento o hipertrofia ventricular derecha puede ser secundaria a cardiopatías congénitas (CIA, CIV, Fallot, estenosis pulmonar, etc.),

en las que generalmente existe un gran aumento de la onda R en V_1 o incluso un patrón qR en esta derivación (CVD tipo A). También puede deberse a hipertrofias adquiridas en las que hay un patrón R/S > 1 en V_1 (CVD tipo B) o a EPOC (cor pulmonale) en la que en todas las derivaciones precordiales hay patrón rS (CVD tipo C).

El tratamiento del CVD es el de la enfermedad subyacente.

11.2.2. Crecimiento ventricular izquierdo.

El crecimiento ventricular izquierdo (Fig. 6.11) se manifiesta por signos electrocardiográficos que muestran un aumento en el voltaje del QRS en derivaciones relacionadas con el ventrículo izquierdo, a alteraciones de la repolarización, desviación del eje hacia la izquierda (> -30º) y crecimiento auricular izquierdo. Existen múltiples criterios, algunos con mayor sensibilidad y otros con mayor especificidad, por lo que se van a exponer únicamente los más utilizados. A saber:

1. Criterios de voltaje en derivaciones precordiales:
    a. La suma de la onda R en V_5 ó V_6 y la onda S en V_1 > 35 mm (Índice de Sokolow).
    b. La onda R en V_5 > 26 mm.
    c. La suma de la onda R más alta y la S más profunda > 45 mm.
    d. La onda R de V_6 > que la onda R de V_5.

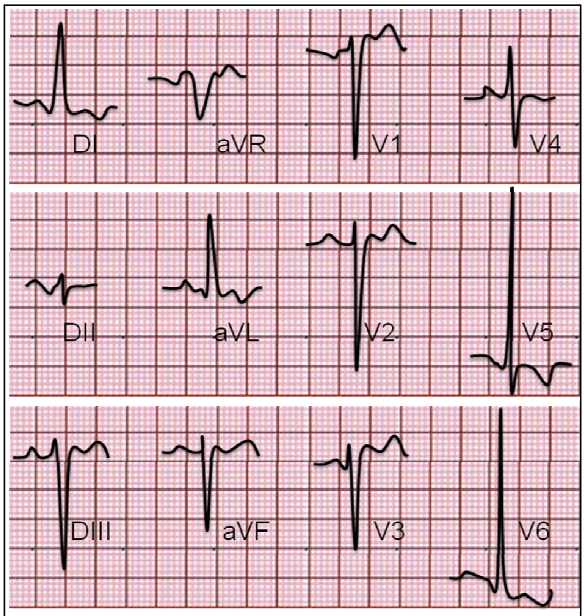

Fig. 6.11. Crecimiento ventricular izquierdo.

2. Criterios de voltaje en derivaciones del plano frontal:
    a. La suma de la onda R en D_I y la onda S en D_{III} menos la onda R en D_{II} y menos la onda S en D_I > 17 mm (Índice de Lewis).
    b. La suma de la onda R en D_I y la onda S en D_{III} > 25 mm.

c. La suma de la onda R en DI y la onda S en D_{III} > 25 mm.
d. La onda R en aVL > 12 mm.
e. La onda R en D_I > 14 mm.
f. La onda R de aVF > 21 mm.

3. Criterios de voltaje en derivaciones mixtas: Índice de Cornell: Onda R en aVL más onda S en V_3 mayor de 35 mm.

4. Alteraciones en la repolarización: ST y onda T de signo contrario al del QRS como muestra de sobrecarga, bien sistólica (presencia de ondas Q) o diastólica (ausencia de ondas Q).

El crecimiento ventricular izquierdo puede ser debido a HTA, defectos aórticos, estenosis del istmo aórtico, insuficiencia mitral, miocardiopatía hipertrófica, cardiopatías congénitas (ductus arterioso, comunicación interventricular, etc.). El tratamiento es el de la causa que lo origina.

🕮 **Realice los ejercicios correspondientes al tema 11.**

12. OTRAS ALTERACIONES ELECTROCARDIOGRÁFICAS

OBJETIVOS DIDÁCTICOS DE LA UNIDAD:

1. Identificar el efecto del digital en el electrocardiograma.
2. Identificar las alteraciones electrocardiográficas asociadas a alteraciones hidroelectrolíticas.
3. Conocer el concepto de preexcitación.
4. Identificar las alteraciones habituales secundarias a síndromes de preexcitación.
5. Identificar las alteraciones electrocardiográficas en la pericarditis.
6. Identificar alteraciones electrocardiográficas en el paciente portador de marcapasos.

En temas anteriores se han ido comentando diferentes efectos que determinados fármacos producen sobre el funcionamiento cardiaco (taquicardia sinusal secundaria a adrenalina o atropina, bradicardia sinusal secundaria a betabloqueantes, etc.). Del mismo modo comentábamos que la onda U podía ser secundaria a una hipopotasemia. En este tema vamos a ver alteraciones potencialmente graves secundarias a otros fármacos, así como aquellas debidas a alteraciones iónicas. Así mismo, se estudiarán otras alteraciones que pueden aparecer en el electrocardiograma secundarias a situaciones especiales tales como pericarditis, síndromes de preexcitación o la colocación de un marcapasos.

12.1. Efecto de fármacos.

12.1.1. Digital.

La digoxina puede producir, a concentraciones plasmáticas terapéuticas, un descenso del ST con concavidad superior, más evidente en las derivaciones que tienen una R alta en el QRS (D_I, aVL, de V_4 a V_6), acompañado de un acortamiento del intervalo QT, denominado "cazoleta o cubeta digitálica", característica de la impregnación o efecto digitálico (Fig. 1.12). Así mismo, se puede producir alargamiento del intervalo PR y, en algunos casos, aparición de onda U. Estos cambios, secundarios al tratamiento con digital, pueden dificultar el diagnóstico de isquemia y de crecimiento ventricular.

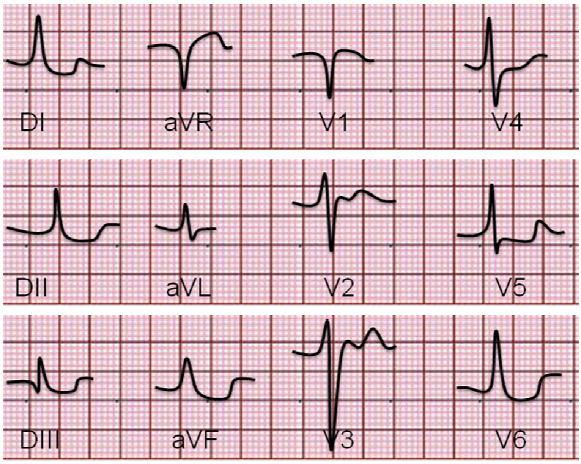

Fig. 1.12. Efecto del digital en el ECG.

Por otra parte, en presencia de concentraciones plasmáticas elevadas (**intoxicación digitálica)** pueden aparecer alteraciones del ritmo y la conducción cardiaca. La extrasistolia ventricular es la alteración más frecuente en estos casos, pero también son frecuentes los bloqueos AV (con fenómeno de Wenckebach o de tercer grado) y la disfunción del nodo sinusal (taquicardia auricular con bloqueo sinusal), pudiendo producirse también otras taquiarritmias (taquicardia de la unión), alteraciones de la conducción sinoauricular (bloqueo sinusal o paro sinusal) o taquicardia o fibrilación ventricular. En definitiva, cualquier arritmia o alteración en la conducción pueden asociarse a la intoxicación digitálica, siendo las menos frecuentes la fibrilación y flúter auriculares y el bloqueo de segundo grado Mobitz II.

El tratamiento de la intoxicación digital incluye la suspensión del fármaco y el control del potasio en sangre. Además se tratará la arritmia que se origine, y así, en las bradicardias sintomáticas se administra atropina y se implanta marcapasos transitorio; en la taquicardia supraventricular se administra propanolol a dosis bajas; en la taquicardia ventricular se administra lidocaína o fenitoína. Si la intoxicación es grave se usa antídoto antidigoxina y, en caso necesario, se realiza hemodiálisis.

12.1.2. Otros fármacos.

Los antiarrítmicos del grupo I (flecainida, propafenona, procainamida, etc.) pueden producir ensanchamiento del complejo QRS y, algunos de ellos, también taquiarritmias ventriculares tipo torsade de pointes por alargamiento del QT.

La quinidina, procainamida, disopiramida, sotalol, amiodarona y otros pueden producir alargamiento del QT que facilita la aparición de arritmias ventriculares severas (torsade de pointes). La quinidina además puede originar aplanamiento o inversión de la onda T, ensanchamiento o aparición de muescas en la onda P, trastornos de la conducción intraventricular, con aparición de QRS ancho. El ostalol y la amiodarona pueden cursar además con bradicardia sinusal.

Otros fármacos, no cardiológicos, también pueden producir alargamiento del QT como sucede con los antidepresivos tricíclicos, el haloperidol y otros.

12.2. Alteraciones electrolíticas.

12.2.1. Hipopotasemia o hipokaliemia.

El descenso de los niveles de potasio en sangre va a originar cambios en el electrocardiograma que no siempre se correlacionan con los niveles séricos. Puede aparecer un aplanamiento generalizado (disminución de la amplitud) de la onda T, así como la aparición o aumento de la onda U. Cuando la hipopotasemia es significativa aparece un descenso generalizado del segmento ST y la onda U prácticamente se fusiona con la onda T originando un pseudoalargamiento del segmento QT. Del mismo modo, puede aparecer un alargamiento del intervalo PR y/o aumento de amplitud o duración de la onda P (Fig. 2.12).

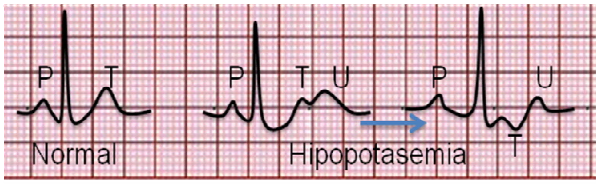

Fig. 2.12. Efectos de la hipopotasemia en el ECG.

Las causas más frecuentes de esta situación son el uso de diuréticos o laxantes, la administración de corticoides, la hiperémesis, la diarrea, el coma diabético y el hiperaldosteronismo. También está descrita la hipopotasemia idiopática.

El tratamiento consiste en la administración de potasio que, en los casos leves (3-3,5 mEq/l) puede corregirse bebiendo abundantes zumos; en la moderada (2,5-3 mEq/l) se administra potasio oral (BoiK aspártico® o Potasión®) o, en caso de intolerancia, vía IV (ClK); mientras que en los casos graves (<2,5 mEq/l) se administra potasio a través de una vía central.

Se recuerda que el potasio IV en bolo es mortal, debiendo administrase a una velocidad no superior a 40 mEq/h. Por otra parte, no se debe diluir por encima de 60 mEq/l. en vía central ó 40 mEq/l. en una vía periférica por riesgo de flebitis. Tampoco se deben administrar más de 120 mEq/día.

11.2.2. Hiperpotasemia o hiperkaliemia.

Entre las causas de hiperkaliemia tenemos la insuficiencia renal aguda y crónica, la necrosis hística (traumatismos), la hemólisis, alteraciones iatrogénicas, (banco de sangre, diuréticos, IECAS...), y la cetoacidosis diabética.

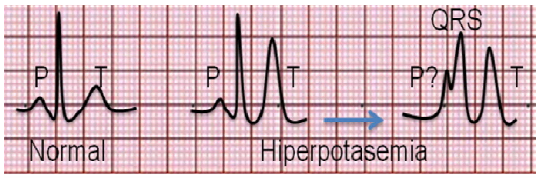

Fig. 3.12. Efectos de la hiperpotasemia en el ECG.

Las alteraciones electrocardiográficas que aparecen en la hiperpotasemia pueden depender de los niveles plasmáticos de este ión, aunque no siempre se correlacionan bien (Fig. 3.12, Tabla 1.12).

Hiperpotasemia	Alteración típica
5,7 mEq/l	Ondas T altas, simétricas y picudas. QTc normal o acortado.
7 mEq/l	QTc normal. Disminución de la amplitud de la onda P.
8,4 mEq/l	No se ve onda P.
9-11 mEq/l	QRS ensanchado.
12 mEq/l	Fibrilación ventricular.

Tabla 1.12. Alteraciones electrocardiográficas de hiperpotasemia en función de la concentración de este ión.

El tratamiento de la hiperpotasemia depende de los niveles de este ión en sangre. En hipopotasemias leves (5,5-6,5 mEq/l) se suprimen los zumos de la dieta y se administra poliestireno sulfonato cálcico (Resin Calcio®), más lactulosa (Duphalac®) y salbutamol (Ventolín®), si procede. Si es moderada (6,5-7,5 mEq/l) se añade suero glucosado 10-20% más 12-15 unidades de insulina rápida, así como bicarbonato 1M y, en ocasiones, furosemida. En casos graves (>7,5 mEq/l), se puede añadir a todo lo anterior gluconato cálcico 10%, pudiendo llegar hasta a la diálisis, si no mejora el ECG.

12.2.3. Hipercalcemia o hipocalcemia (Fig. 4.12).

En la hipercalcemia, puede ser secundaria a osteolisis en la enfermedad tumoral, a intoxicación por vitamina A y D, a otras patologías (hiperparatiriodismo, sarcoidosis, tirotoxicosis, insuficiencia renal o suprarrenal) o al uso de tiazidas o litio.

En ella puede aparecer un QT corto por disminución del segmento ST (el complejo QRS es normal y la onda T comienza inmediatamente después de éste).

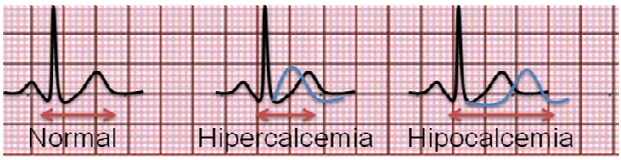

Fig. 4.12. Signos electrocardiográficos de hiper e hipocalcemia.

Por otra parte, la onda T que suele tener un ascenso lento y un descenso rápido, en este caso sucede al revés ascendiendo rápidamente y descendiendo más lentamente.

En la hipocalcemia, al contrario, se produce, como dato más característico, un alargamiento del QT a expensas del aumento del segmento ST. Entre la etiología de la hipocalcemia encontramos: déficit de vitamina D (osteomalacia en adultos y raquitismo en niños), pérdidas gastrointestinales (esprúe, vómitos o diarrea), hipoparatiroidismo, faringitis, uremia, espasmofilia, embarazo, alcalosis respiratoria o coma hepático.

12.3. Síndromes de preexcitación.

La activación de los ventrículos se lleva a cabo normalmente mediante un impulso que viene de las aurículas, procedente del nódulo sinusal, pasando por el nodo AV. En ocasiones, existen vías accesorias o haces anómalos que hacen que el impulso llegue al ventrículo de manera irregular. En las situaciones en las que se da este fenómeno se habla de síndrome de preexcitación, siendo el **Wolff-Parkinson-White** (WPW) el más habitual (el 0,1-0,3% de los individuos lo padecen).

En este síndrome existe un haz accesorio, denominado de Kent, siendo lo habitual que el impulso llegue el ventrículo tanto por éste como por la vía habitual. Esto hace que el impulso llegue al ventrículo antes de lo habitual, al través del haz de Kent, lo que origina una mueca delante del QRS, denominada **onda delta**, que hace que éste se ensanche y que el intervalo PQ se vea acortado. Por tanto, las características que permiten identificar este síndrome son (Fig. 5.12):

- PR corto (< 0,12 s).
- Onda delta.
- QRS ensanchado.
- En ocasiones, alteraciones de la repolarización (ST y onda T).

Fig. 5.12. Síndrome de Wolff-Parkinson-White.

El problema de estos pacientes es que, en determinadas circunstancias, pueden hacer reentradas, de manera que un impulso que baja por la vía normal (nódulo sinusal, haces internodales, nodo AV, haz de Hiss,...) puede, tras despolarizar el ventrículo, ascender nuevamente a la aurícula, a través del haz de Kent, y producir una taquicardia, denominada ORTODRÓMICA por bajar por la vía normal (Fig. 6.12), motivo que también hace que el QRS sea estrecho. El 90% de los pacientes con este síndrome tienen taquicardias de este tipo. En ellas, cuando las vías accesorias se ubican lejos del nodo AV, la despolarización auricular es visible en el ECG de superficie en taquicardia como una P negativa posterior al QRS que se aprecia en pared inferior.

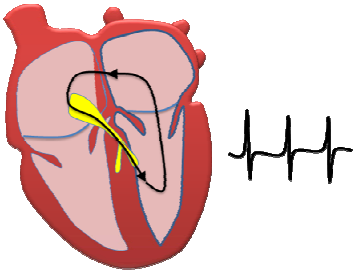
Fig. 6.12. Taquicardia ortodrómica.

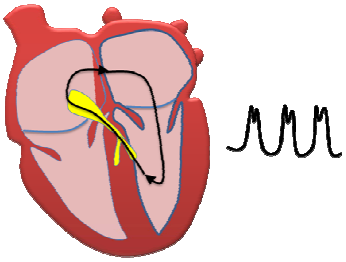
Fig. 7.12. Taquicardia antidrómica.

El 10% restante desarrollan taquicardias en las que el impulso baja de la aurícula por la vía accesoria hacia los ventrículos y asciende por el sistema excitoconductor normal hacia éstas. A este tipo de taquicardias se les denomina ANTIDRÓMICAS y en ellas el QRS es ancho porque el ventrículo se despolariza por fuera del sistema de conducción, lo que hace que la arritmia parezca de origen ventricular (Fig. 7.12).

Dado que el haz de Kent puede tener diferentes localizaciones (anteroseptal, lateral, pared libre, postseptal derecho o izquierdo), la onda delta también puede variar su morfología en las diferentes derivaciones.

El WPW, asociado a una fibrilación o flúter auricular, resulta altamente peligroso ya que puede originar una fibrilación ventricular y la muerte súbita del paciente, siendo necesaria la administración de fármacos que prolonguen el periodo refractario de la vía retrógrada como sucede con la procainamida (nunca se administran bloqueantes del nodo como sucede en las taquicardias con reentrada nodal).

Si se trata de un WPW que cursa con taquicardia, ya sea de QRS ancho o estrecho, se trata inicialmente como cualquier otra taquicardia (maniobras vagales, antiarrítmicos, etc.). Si existe una situación hemodinámica comprometida se realiza cardioversión eléctrica. A largo plazo se puede plantear la ablación del haz de Kent o el tratamiento farmacológico.

El tratamiento del WPW cuando no cursa con taquicardia y, por tanto, asintomático, es controvertido. Algunos autores consideran que se debe realizar ablación del haz de Kent en menores de 40 años ya que hay datos que muestran que un tercio de éstos tendrán sintomatología.

Existen otros síndromes de preexcitación menos frecuentes tales como el Lown-Ganong-Levine (LGL) en el que únicamente encontramos un PR corto sin onda delta (Fig. 8.12) y la presencia de taquicardias paroxísticas recurrentes, y la **preexcitación tipo Mahaim**, en la que aparece un PR normal con onda delta (Fig. 9.12).

Fig. 8.12. Síndrome de Lown-Ganong-Levine (LGL).

Fig. 9.12. Preexcitación tipo Mahaim.

Síndrome de preexcitación	Onda delta	PR corto
Wolff-Parkinson-White (WPW)	SI	SI
Lown-Ganong-Levine (LGL)	NO	SI
Preexcitación tipo Mahaim	SI	NO

Tabla 2.12. Diferenciación de los diferentes tipos de síndromes de preexcitación.

12.4. Pericarditis.

La inflamación de la capa externa del corazón puede ser debida a procesos inflamatorios, generalmente secundarios a infecciones (vírica, bacteriana, micótica o tuberculosa), aunque también puede ser metabólica, por enfermedad sistémica o postinfarto (Síndrome de Dressler). Esta puede provocar dolor torácico y un posible derrame pericárdico, procesos que originan alteraciones electrocardiográficas diversas, sobre todo, en la repolarización ventricular (ST y T). En la fase **aguda de la pericarditis** puede aparecer **elevación del segmento ST con concavidad hacia arriba (en silla de montar)** en un gran número de derivaciones, sobre todo anteriores e inferolaterales que, en ocasiones, se acompañan de un descenso del PR (Fig. 10.12). En unos días el ST se normaliza y se **invierten las ondas T**. En unas semanas todo está normal. Si hay afectación auricular puede aparecer alguna arritmia auricular transitoria (FA). En la **pericarditis crónica** puede aparecer aplanamiento o inversión de la onda T. En el **derrame pericárdico**, junto con estos signos de pericarditis, puede aparecer **disminución generalizada del voltaje del QRS**. La alternancia eléctrica en el QRS y en la onda P, es decir, la variación latido a latido de estas ondas, puede aparecer en el **taponamiento cardiaco.**

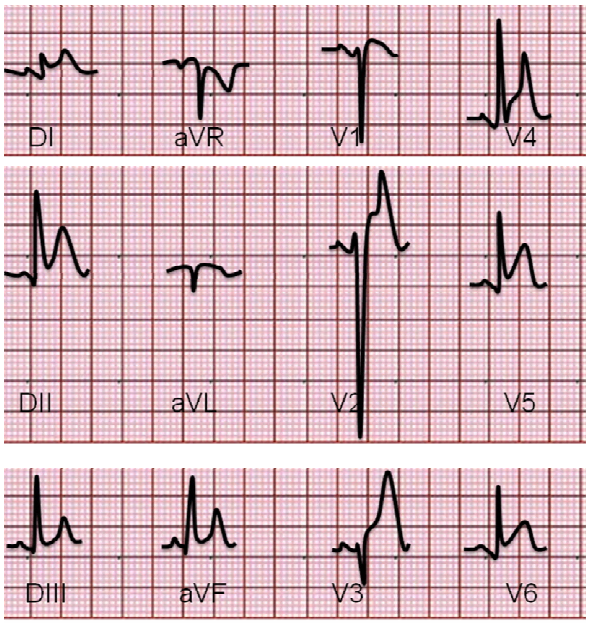

Fig. 10.12. Electrocardiograma con signos de pericardiotis.

Para el tratamiento de la pericarditis se debe prestar atención a la enfermedad subyacente, administrar de antiinflamatorios y realizar pericardiocentesis si el derrame compromete la estabilidad hemodinámica.

12.5. Marcapasos.

El marcapaso es un generador de estímulos eléctricos que, a través de uno o dos electrodos alojados en las cavidades cardiacas, produce la despolarización del miocardio y, con ésta, el latido cardiaco. Se utilizan en pacientes con bradicardias o bloqueos cardiacos sintomáticos por disminución del gasto cardiaco. El marcapaso puede ser sencillo o monocameral, que estimula únicamente la aurícula (AAI) o el ventrículo (Fig.11.12), provocando sólo un complejo QRS, o ser doble o bicameral que estimula, tanto el ventrículo como la aurícula, originando también una onda P (Fig. 12.12).

Fig. 11.12. Marcapasos monocameral (VVI).

Fig. 12.12. Marcapasos bicameral (DDD).

La manera de detectar un marcapaso en el ECG es observando delante de las respectivas ondas (P y/o QRS) un estímulo inicial llamado “espiga” o “espícula” a modo de línea vertical fina. Por otra parte, y dado que la despolarización de las aurículas y ventrículos no se realiza de forma normal la morfología de las ondas es diferente a la habitual y así, los QRS son anchos y se asemejan a extrasístoles ventriculares cuando el electrodo se sitúa en el ventrículo derecho. También podemos encontrar ondas P bloqueadas, es decir, aisladas y sin QRS detrás.

Los marcapasos que se colocan en la actualidad suelen ser **a demanda.** Esto implica que se van a descargar únicamente cuando el propio sistema de conducción del paciente no es capaz de producir impulsos efectivos. En este caso, podemos encontrar latidos normales con todas sus ondas, junto con otros con espícula. Esto es posible porque el marcapasos tiene capacidad de sensado y se inhibe si aparece un latido del paciente.

En ocasiones pueden aparecer **signos de disfunción** del marcapaso:

- Espículas que no se siguen de onda P o QRS (fallo de captura).
- Grandes pausas sin espículas por la ausencia de actividad eléctrica efectiva.
- Espículas que aparecen cuando ha habido un latido del paciente y, por tanto, debería haberse inhibido el marcapasos (fallo de sensado).
- Variaciones en la morfología o en el eje del QRS, que sugieren el desplazamiento del electrodo del marcapaso.

12.6. Embolia pulmonar aguda.

La oclusión de una o más arterias de la circulación pulmonar, secundaria a embolia de trombosis de pierna, pelvis u otros sistemas venosos o a embolia tumoral, va a originar una sobrecarga sistólica aguda del ventrículo derecho. Esta situación va a provocar alteraciones en el ECG tales como (Fig. 13.12.):

- Frecuente bloqueo de rama derecha.
- Aparición de onda S en D_I y onda q en D_{III} (tipo SI – qIII).
- Onda S en V_5-V_6.
- Elevación del ST e inversión de la onda T en D_{III}, V_1-V_3.
- P pulmonar.
- Arritmias auriculares y ventriculares.

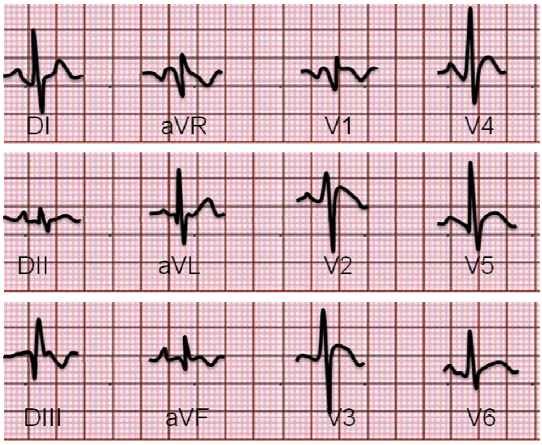

Fig. 13.12. ECG de un paciente con embolismo pulmonar.

🕮 **Realice los ejercicios correspondientes al tema 12.**

13. CUADROS RESUMEN

OBJETIVOS DIDÁCTICOS DE LA UNIDAD:

1. Repasar las alteraciones electrocardiográficas estudiadas a través del esquema de interpretación de electrocardiogramas estudiado.
2. Practicar el esquema de interpretación estudiado.

En este tema presentan diversos cuadros y tablas resumen que ayudan a la interpretación rápida de las alteraciones electrocardiográficas más frecuentes, cuando éstas aparecen de manera aislada.

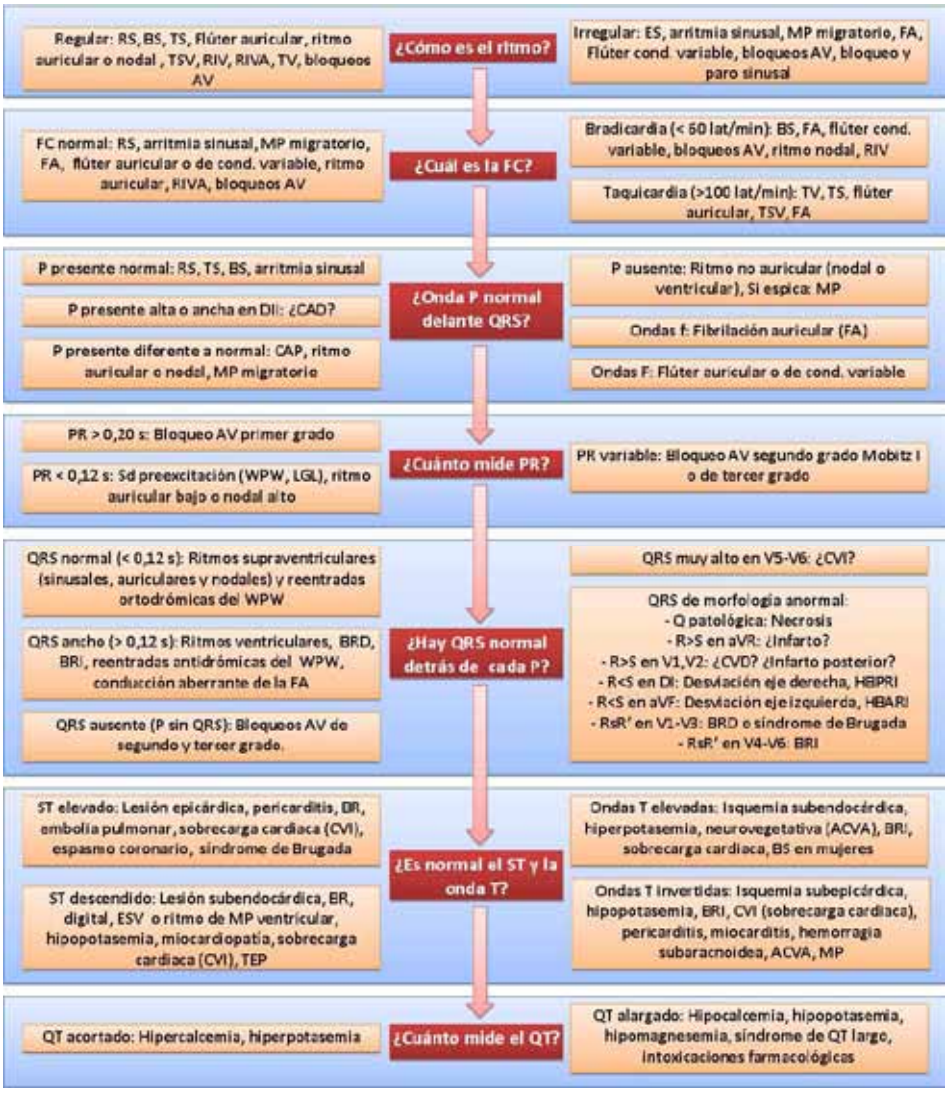

Cuadro 1. Esquema de interpretación. Cuestiones a valorar para la detección de alteraciones electrocardiográficas.

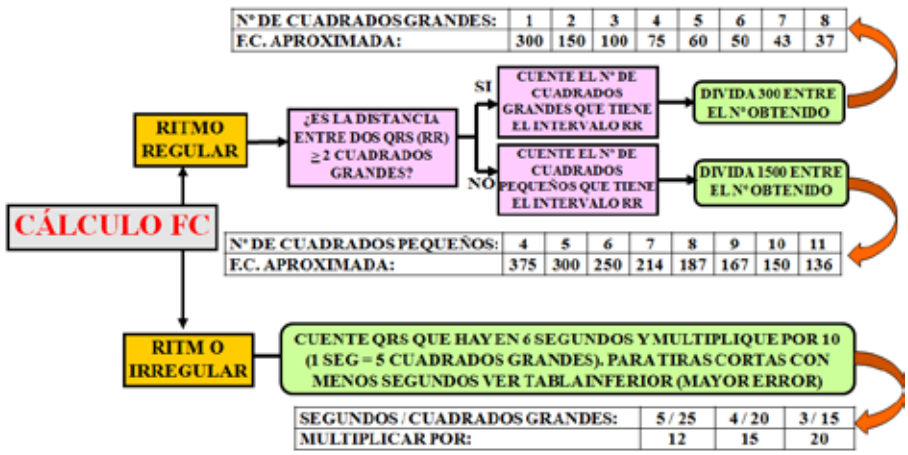

Nº DE CUADRADOS GRANDES:	1	2	3	4	5	6	7	8
F.C. APROXIMADA:	300	150	100	75	60	50	43	37

Nº DE CUADRADOS PEQUEÑOS:	4	5	6	7	8	9	10	11
F.C. APROXIMADA:	375	300	250	214	187	167	150	136

SEGUNDOS / CUADRADOS GRANDES:	5 / 25	4 / 20	3 / 15
MULTIPLICAR POR:	12	15	20

Cuadro 2. Cálculo de la frecuencia cardiaca.

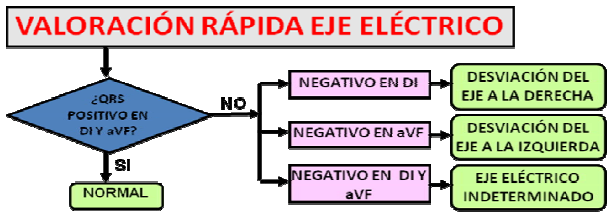

Cuadro 3. Valoración rápida de la normalidad del eje eléctrico.

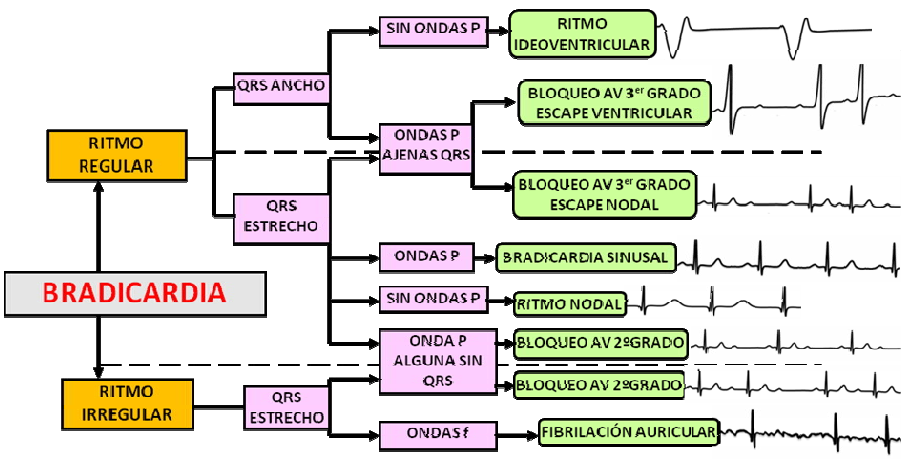

Cuadro 4. Bradicardia.

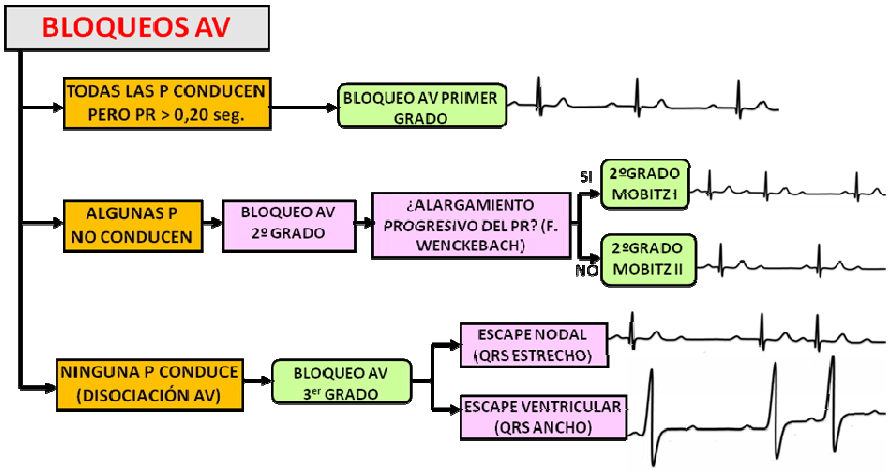

Cuadro 5. Bloqueos auriculoventriculares.

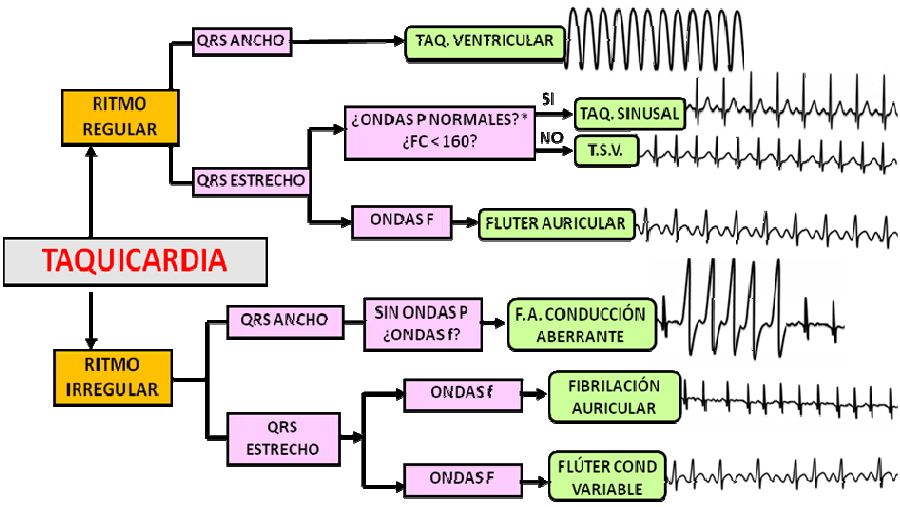

Cuadro 6. Taquicardia. Dentro de taquicardia ventricular entran sus diferentes formas (flúter ventricular, torsade de Pointes, taquicardia ventricular monomorfa) y podría confundirse con otras arritmias de complejo ancho (reentradas antidrómicas del WPW). Del mismo modo, las taquicardias supraventriculares comprenden la TAP y las taquicardias por reentradas ortodrómicas del WPW o nodales.

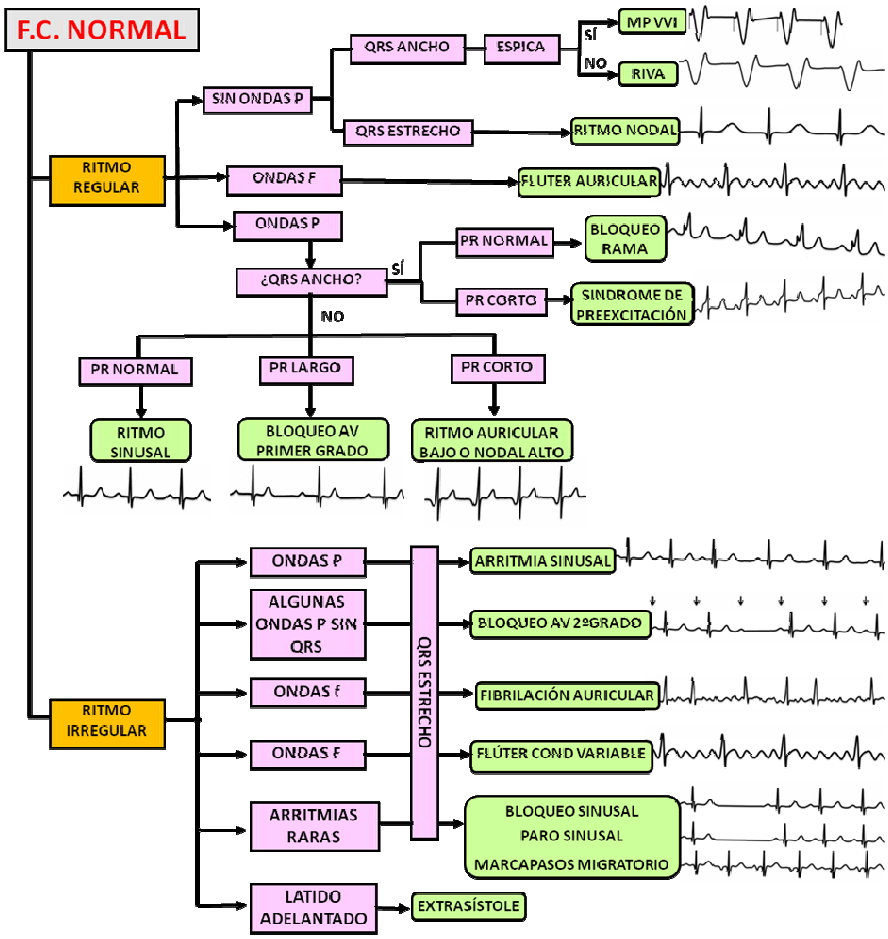

Cuadro 7. Ritmos con frecuencia cardiaca normal.

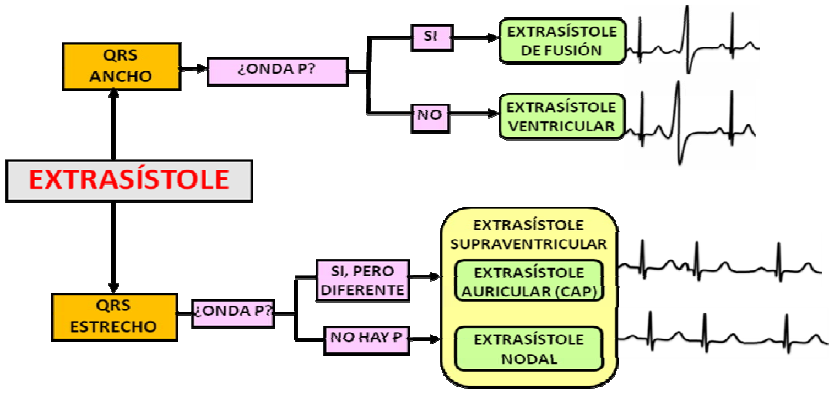

Cuadro 8. Extrasístoles, latidos adelantados o prematuros.

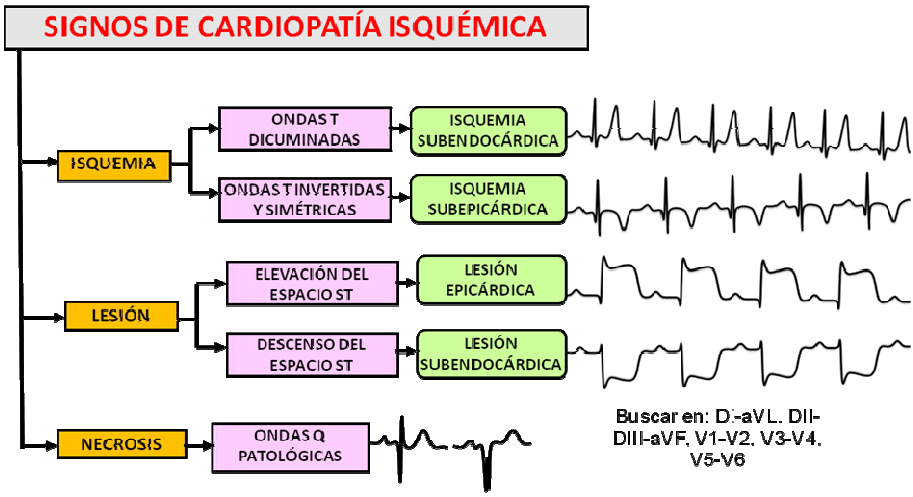

Cuadro 9. Signos electrocardiográficos de cardiopatía isquémica o síndrome coronario agudo más frecuentes. Recuérdese que estos signos son difíciles de valorar en los bloqueos de rama.

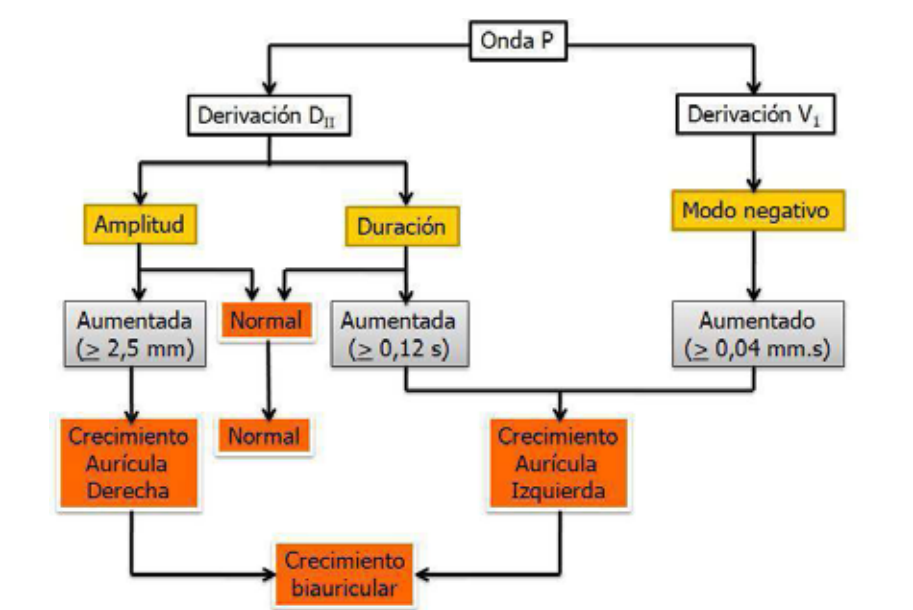

Cuadro 10. Crecimiento auricular.

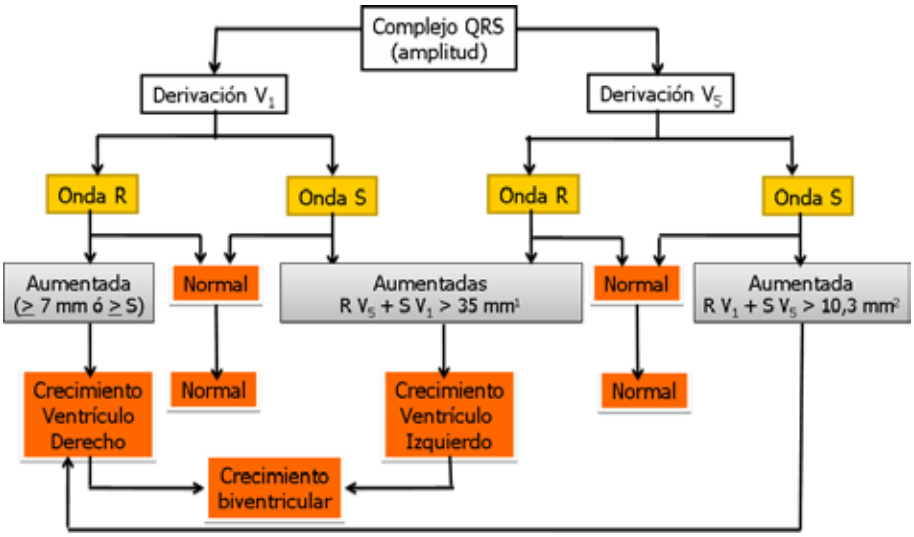

Cuadro 11. Crecimiento ventricular. Estos criterios están muy simplificados y sólo sirven de sospecha. Para confirmar la existencia de crecimiento ventricular se debe observar la presencia de otras manifestaciones electrocardiográficas (desviación del eje eléctrico del QRS hacia el mismo lado, sobrecarga cardiaca, etc.). [1] Índice de Sokolow; [2] Índice de Sokolow-Lyon positivo.

PATOLOGÍA	ONDA P	COMPLEJO QRS	SEGMENTO ST	ONDA T	OTROS
HTA	**Crecimiento auricular izquierdo**	**Crecimiento ventricular izquierdo**	**Alteraciones secundarias**	**Alteraciones secundarias**	**Fibrilación auricular**
Angina estable o inestable			**Lesión subendocárdica**	**Isquemia subepicárdica**	**Puede ser normal (sin dolor)**
Infarto agudo de miocardio		**Onda Q**	**Lesión subendocárdica**	**Isquemia subendocárdica y subepicárdica**	**Puede ser normal (sin dolor)**
Infarto agudo de miocardio antiguo		**Onda Q**	**Lesión subendocárdica**	**Isquemia subepicárdica**	**Normalidad en la mitad de los inferiores**
Infarto "sin Q"		**No Onda Q Puede disminuir el voltaje del QRS**	**Lesión subendocárdica**	**Isquemia subendocárdica y subepicárdica**	
Aneurisma ventricular postinfarto		**Onda Q**	**Lesión subepicárdica**	**Puede haber isquemia subendocárdica**	
Cor pulmonale agudo		**Dextrorrotación: complejo rS en todas las precordiales Pueden aparecer ondas Q**	**Lesión subepicárdica (inferior o anterior)**	**Alteraciones inespecíficas generalizadas**	**Puede simular un infarto Fibrilación auricular**
Cor pulmonale crónico	**Crecimiento auricular derecho**	**Bajo voltaje Eje indeterminado Crecimiento ventricular derecho**	**Alteraciones secundarias**	**Alteraciones secundarias**	
Pericarditis	**Descenso segmento PR**		**Elevación generalizada (cóncava) No Imagen especular**	**Inversión después de normalización ST**	**Arritmias auriculares si se afecta la aurícula**
Derrame pericárdico	**Alternancia eléctrica (severo)**	**Bajo voltaje Alternancia**			
Bloqueo de rama derecha		**Ensanchado rSR en V1-V3 S empastada en V4-V6**	**Alteraciones secundarias**	**Alteraciones secundarias**	
Bloqueo de rama izquierda		**Ensanchado QS o rS con S empastada en V1 rsr frecuente en V4-V6**	**Alteraciones secundarias**	**Alteraciones secundarias**	**No puede diagnosticarse infarto**
Hemibloqueo anterior izquierdo		**Desviación izquierda SIII>SII**			
Bloqueo bifascicular (BRD + HBA)		**Ensanchado rSR en V1-V3 Desviación izquierda**	**Alteraciones secundarias**	**Alteraciones secundarias**	

PATOLOGÍA	ONDA P	COMPLEJO QRS	SEGMENTO ST	ONDA T	OTROS
Miocardiopatía hipertrófica	**Crecimiento auricular izquierdo**	**Crecimiento ventricular izquierdo Ondas Q prominentes (vector septal)**	**Alteraciones secundarias (descenso)**	**Alteraciones secundarias (inversión)**	**La variedad apical tiene ondas T negativas gigantes en cara anterior**
Miocardiopatía dilatada	**Crecimiento auricular izquierdo**	**Crecimiento ventricular izquierdo Bloqueo de rama izquierda**	**Alteraciones secundarias**	**Alteraciones secundarias**	**Puede ser normal o tener arritmias supra y ventriculares**
Amiloidosis cardiaca		**Bajo voltaje Escasa progresión de "r" anteroseptal Desviación izquierda del eje**		**Alteraciones secundarias**	
Estenosis mitral	**Crecimiento auricular derecho**				**Fibrilación auricular**
Insuficiencia mitral	**Crecimiento auricular izquierdo**	**Crecimiento ventricular izquierdo (volumen)**		**Alta y picuda**	
Estenosis aórtica	**Crecimiento auricular izquierdo**	**Crecimiento ventricular izquierdo (presión)**	**Alteraciones secundarias (descenso)**	**Alteraciones secundarias (inversión)**	
Insuficiencia aórtica		**Crecimiento ventricular izquierdo (volumen)**		**Alta y picuda**	
Hiperpotasemia	**Ausencia de P Ritmo sinoventricular**	**Ancho Disminución de voltaje**		**Alta y picuda**	**Fibrilación ventricular Asistolia**
Hipopotasemia				**Onda T aplanada**	**Onda U**
Hipercalcemia			**Acortado**		**QT corto**
Hipocalcemia			**Alargado**		**QT largo**
Deporte	**Crecimiento auricular**	**Crecimiento ventricular izquierdo rSR en V1 con duración normal**		**Alteraciones cara anterior (inversión, muescas, etc.)**	
Alteraciones cerebrales			**ST elevado (hemorragia subaracnoidea)**	**Ondas T invertidas con base ancha**	**Arritmias Pueden simular un infarto**
Neumotórax		**Eje desviado a la derecha Ondas Q en I y aVL**		**Inversión en cara inferior y lateral**	**Bajo voltaje QT largo**
Comunicación interauricular		**rSR en V1 Desvicación izquierda del eje (ostium primum)**		**Negativa en precordiales derechas**	**Fibrilación auricular Crecimiento ventricular izquierdo PR largo (ostium primum)**

PATOLOGÍA	ONDA P	COMPLEJO QRS	SEGMENTO ST	ONDA T	OTROS
Comunicación interventricular	**Crecimiento auricular izquierdo**	**Crecimiento ventricular izquierdo (volumen)**		**Alta y picuda**	
Ductus arterioso persistente	**Crecimiento auricular izquierdo**	**Crecimiento ventricular izquierdo (volumen)**		**Alta y picuda**	
Coartación aórtica	**Crecimiento auricular izquierdo**	**Crecimiento ventricular izquierdo (volumen)**	**Alteraciones secundarias**	**Alteraciones secundarias**	
Estenosis pulmonar	**Crecimiento auricular derecho**	**Crecimiento ventricular derecho**	**Alteraciones secundarias**	**Alteraciones secundarias**	
Tetralogía de Fallot	**Crecimiento auricular derecho**	**Crecimiento ventricular derecho R' en aVR**	**Alteraciones secundarias**	**Alteraciones secundarias**	

Tabla 11. Cuadro resumen de diversas patologías.

🕮 Realice el ejercicio correspondiente al tema 13.

14. GUÍA TERAPEÚTICA

OBJETIVOS DIDÁCTICOS DE LA UNIDAD:

1. Conocer el tratamiento básico de las arritmias cardiacas.
2. Conocer las soluciones en las que se diluyen los fármacos cardiovasculares básicos.
3. Conocer los fundamentos del tratamiento eléctrico de las arritmias, así como la técnica de la desfibrilación.

El tratamiento de las alteraciones electrocardiográficas resulta excesivamente extenso como para poder resumirlo en un capítulo de esta obra. Es por ello que se ha incluido aquellos aspectos de especial relevancia para enfermería, tales como:

1. **Esquemas de tratamiento** de las principales arritmias (bradicardias y taquicardias) atendiendo a las recomendaciones del European Resuscitation Council de 2010,

2. **Principales fármacos** aparecidos en el texto, generalmente de acción cardiovascular, ordenados alfabéticamente,

3. Algunos aspectos relacionados con la **fluidoterapia** (sistemas de gotero, velocidades de infusión), y

4. Una breve reseña al **tratamiento eléctrico**, haciendo especial hincapié en la técnica de la desfibrilación por la recomendación de aplicación rápida en caso de parada cardiaca con ritmos desfibrilables (FV y taquicardia ventricular sin pulso).

14.1. Esquemas de tratamiento de las arritmias.

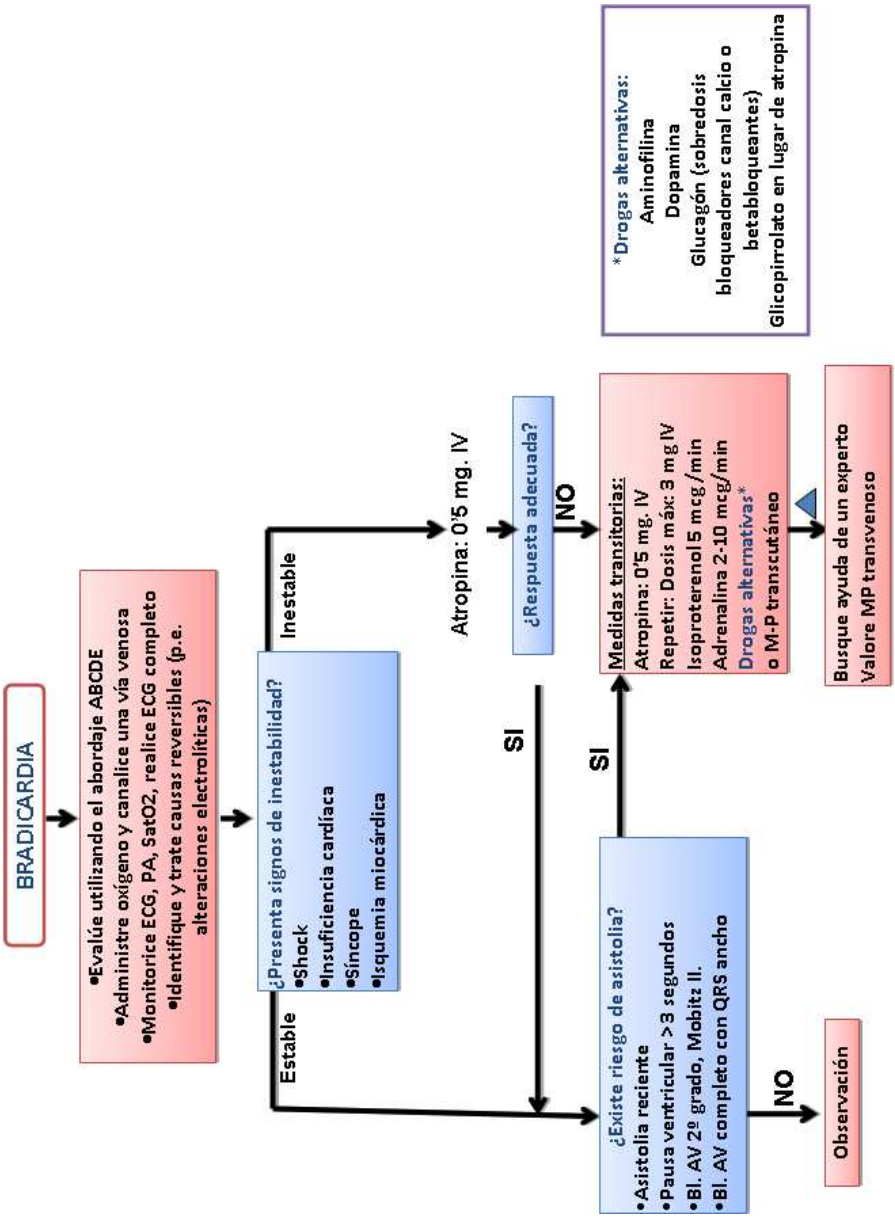

Esquema 1. Actuación en la bradicardia según recomendaciones del European Resuscitation Council de 2010.

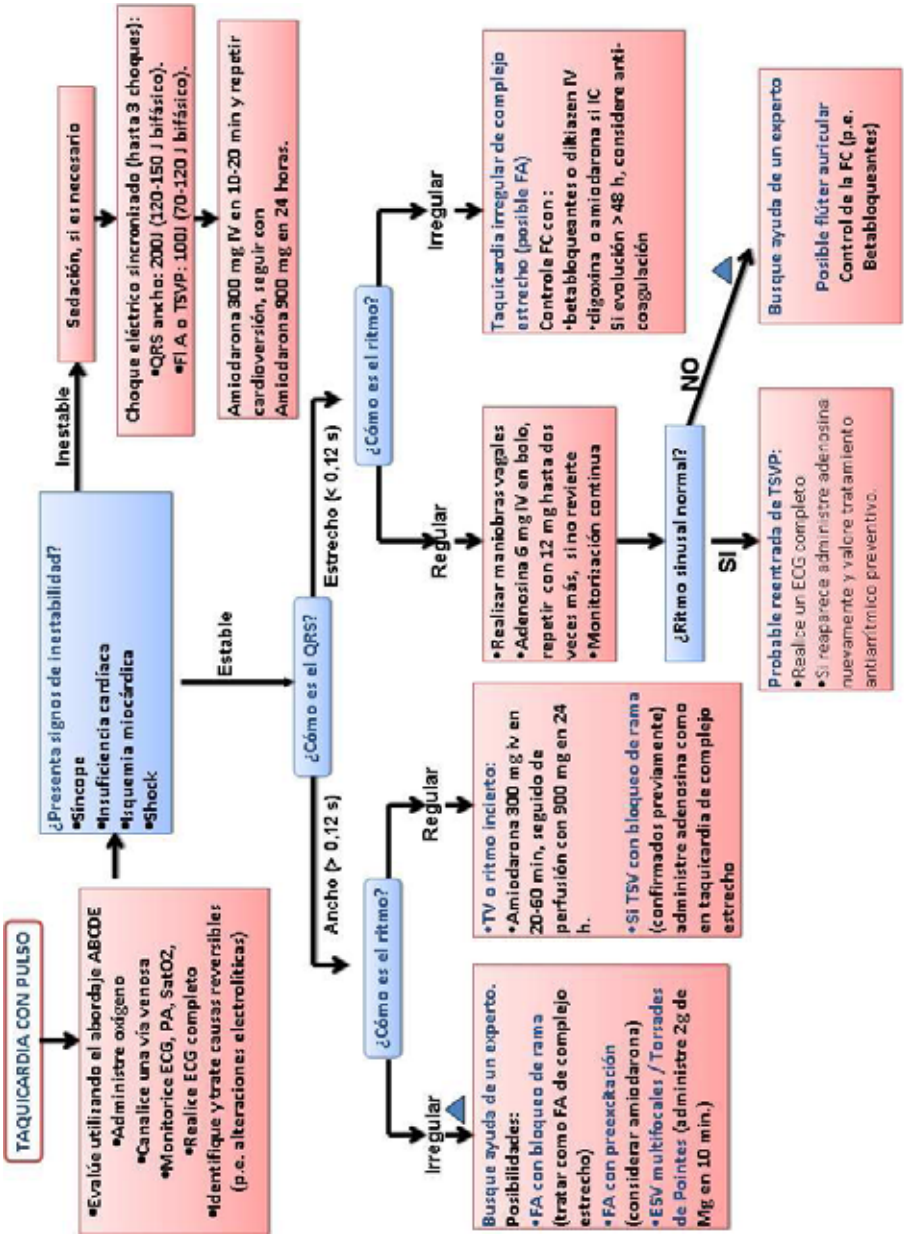

Esquema 2. Actuación en la taquicardia con pulso según recomendaciones del European Resuscitation Council de 2010.

14.2. Fármacos.

El tratamiento farmacológico de las alteraciones cardiovasculares es especialmente importante para el personal de enfermería por las dificultades de preparación (tipo de solución, dosis, etc.), sobre todo, si tenemos en cuenta que muchos de estos fármacos tienen un efecto dosis dependiente, es decir, que es diferente en función de la dosis administrada. El objetivo de este compendio es facilitar al personal de enfermería la preparación y la administración segura de estos fármacos.

1. ADENOSINA (Adenocor®, Adenoscan®).

Acciones y utilidad:
Antiarrítmico que disminuye el automatismo del nódulo sinusal y la conducción del nódulo AV. Produce vasodilatación arterial periférica e hipotensión. Revierte a ritmo sinusal la TSVP, incluidas las reentradas por vía accesoria, y ayuda en el diagnóstico diferencial de TSV y TV. Se debe utilizar en pacientes hemodinámicamente estables, habiéndolo intentado previamente con maniobras vagales. En caso de inestabilidad el tratamiento es la cardioversión eléctrica.

Presentación:
Ampollas de 2 ml con 6 mg (Adenocor®) y 10 ml con 30 mg (Adenoscan®).

Dosificación y posología:
TPSV: bolo inicial rápido de 6 mg con posterior lavado de la vía con 20 ml de suero salino fisiológico (5 ml en niños), que se puede repetir a doble dosis (12 mg si no es efectivo en 1-2 min). Se puede usar después de un βbloqueante. En pacientes con trasplante cardiaco o bloqueo AV de primer grado, en tratamiento concomitante con dipiridamol o carbamezepina, o si tiene una vía venosa central, se recomienda comenzar con 3 mg.

Precauciones:
Utilizar con cuidado en disfunciones del nódulo sinusal. Contraindicado en asma y EPOC avanzada, bloqueos AV de segundo y tercer grado, síndrome del seno (salvo si el paciente tiene marcapasos), FV y TV, hipertensión pulmonar, IAM y recién nacidos. Al bloquear el nodo AV puede aumentar por vía accesoria en FA o flúter auricular con vía accesoria. **Administrar por vía venosa periférica lo más próxima al tronco, evitando las venas de**

la mano o del pie y lavando siempre con SSF en una jeringa diferente de la medicación.

2. ADRENALINA (Adrenalina®).

Acciones y utilidad:
Catecolamina endógena con acciones estimulantes alfa y beta (predominante). Sus acciones farmacológicas son complejas debido en parte a que dependen de la dosis y en parte a ajustes reflejos circulatorios que pueden atenuar sus efectos directos. Hiperglucemiante. Está indicada en la PCR, hipoglucemia, bradicardia, shock anafiláctico y asma refractaria.

Presentación:
Ampollas o jeringas de 1 mg en 1 ml (1/1.000).

Dosificación y posología:
- **Asma severa:** 0,3-0,5 mg sc que se puede repetir a los 20 min hasta 3 dosis.
- **Shock anafiláctico:** 0,5 mg SC o IM que se puede repetir a los 5-15 min hasta un máximo de tres dosis. La administración IM en la cara anterolateral del tercio medio del muslo es más efectiva que la vía subcutánea. La vía intravenosa se debe utilizar únicamente en hipertensión severa o PCR, para lo cual se debe diluir 1 ampolla en 9 ml de suero fisiológico (1/10.000), administrando 4 ml, que se puede repetir cada 10 min hasta un máximo de 3 dosis.
- **Hipoglucemia:** 1 mg al 1/1.000 sc.
- **PCR:** 1 mg IV o intraóseos cada 3-5 min. En los ritmos desfibrilables (FV /TVSP) se inicia la administración después de la tercera desfibrilación, mientras que en los no desfibrilables (asistolia, actividad eléctrica sin pulso) se inicia desde que hay una vía de administración disponible. **Algunos autores no recomiendan su administración endotraqueal en la PCR debido a su irregular absorción.** Otros, sin embargo, estiman que se puede utilizar esta vía hasta que la vía IV o intraósea esté disponible, con la misma secuenciación, pero a una dosis de 2-2,5 mg diluidos hasta 5-10 ml con SSF o agua destilada (mayor absorción con esta última). La administración endotraqueal puede dar falsos negativos en la lectura de la capnografía, interpretando erróneamente el desplazamiento del tubo.
- **Bradicardia que no mejora con atropina y dopamina:** Perfusión de 1 mg (1 amp) en 250 ml de SSF a 30-150 ml/h (2-10 µg/min) ó 0,1-

0,5 µg/kg/min. Ajustar 1 µgr/min cada 5 minutos hasta obtener la dosis deseada.

Precauciones:
Debe administrarse con precaución en cardiopatía isquémica, enfermedades cerebrovasculares, enfermedad de Parkinson, hipertiroidismo e HTA. **No debe mezclarse en su administración con soluciones alcalinas, ampicilina o tiopental. Debe conservarse protegida de la luz. Preferible administrar por vía venosa** central y en solución hacerlo con bomba de infusión. En caso de extravasación se puede utilizar fentolamina como antídoto, administrada en el área extravasada.

3. AMIODARONA (Trangorex ®).

Acciones y utilidad:
Antiarrítmico clase III que disminuye la frecuencia sinusal, alarga el periodo refractario y prolonga el potencial de acción auricular, del nodo AV, ventricular y de las vías accesorias. Disminuye la velocidad de conducción intracardiaca prolongando el QRS y el QT. Es útil en la TSVP, FA y flúter auriculares rápidos, síndrome de preexcitación y TV. También se utiliza en la PCR con ritmos desfibrilables (FV/TVSP) tras la administración de adrenalina.

Presentación:
Ampollas de 3 ml con 150 mg. Comprimidos de 200 mg.

Dosificación y posología:
- **En cardioversión farmacológica** (FA, Flúter, TSV, TV):
    - Carga de 5-7 mg/Kg en 30-60 min que se administra diluyendo 2 ampollas (300 mg) en 50-100 ml de suero glucosado 5%. A continuación se administran 2 ampollas (300 mg) en 250 ml de suero glucosado a pasar en 6-8 horas (a unos 30 ml/h) con un máximo de 10 g/día, o perfusión de 900 mg disuelto en suero glucosado a pasar inicialmente (primeras 6 horas) a 15 ml/h y bajando a la mitad de la dosis (7,5 ml/h) las siguientes 18 horas.
    - Dosis de mantenimiento oral: 200-400 mg/día.
- **En PCR:** Tras la tercera desfibrilación y administración de adrenalina, administrar bolo lento inicial de 300 mg IV y después pasar abundante suero si se utiliza una vía periférica, debido a que **la**

amiodarona puede causar flebitis. Si 5 minutos después persistiera la FV/TVSP podríamos administrar una siguiente dosis de 150 mg y, si precisa, podríamos usar una perfusión de 900 mg disuelto en suero glucosado a pasar en 24 horas. A poesar del riesgo de flebitis Dager indica que es preferible la administración IV directa, sin diluir.

Precauciones:
Potencia la fenitoína, los hipokalemiantes, digital y los anticoagulantes orales. Produce deterioro hemodinámico en ICC. Contraindicado en Torsade Pointes, en la disfunción del seno y en los bloqueos de segundo y tercer grado, síncope secundario a bradicardia, disfunción tiroidea, embarazo y lactancia. Está contraindicado asociarla con aminofilina, ampicilina, ceftazidima, digoxina, heparina, procainamida, quinidina, antidepresivos tricíclicos o fenotiacinas. Utilizar bombas de infusión en una vía lo más central posible. **No administrar en solución de bicarbonato sódico. Vía oral administrar con las comidas.**

4. ATENOLOL (Blokium ®, Tenormín ®).

Acciones y utilidad:
Es un agente betabloqueante cardioselectivo con efectos predominantes sobre los receptores beta-1 (inotrópico, cronotrópico y dromotrópico negativo). Disminuye el consumo de oxígeno. Es útil en la FA y flúter auricular de más de 48 horas de evolución, TSVP, TV asociada a QT largo conténito, ángor, IAM e HTA.

Presentación:
Ampollas de 5 mg en 10 ml y comprimidos de 50 mg.

Dosificación y posología:
0,5-1 comprimido cada 12 horas ó 0,5 ampollas a ritmo de 1 mg/min (1 ml/min) pudiéndose repetir en 5 minutos hasta un máximo de 10 mg (2 ampollas).

Precauciones:
Está contraindicado su uso en asma (por poder producir broncoespasmo), en el EAP, bradicardia, bloqueos AV, isquemia crónica periférica (por poder producir VC periférica) o enfermedad del seno. Tampoco se debe asociar a IMAOS (antidepresivos). Se puede revertir su efecto con dopamina o dobutamina.

5. ATP (Atepodín ®).

Acciones y utilidad:
Similar a la Adenosina. Indicado cuando se carece de ésta.

Presentación:
Vial de 10 ml con 100 mg.

Dosificación y posología:
Diluir la ampolla en el vial para tener 10 mg/ml. Cargar 1 ml (10 mg) y diluirlo con 10 ml de SSF, que se administrarán en bolo rápido, lavando con 10 ml de SSF posteriormente. Si no cede en 1-2 minutos repetir el procedimiento. Administrar nuevamente 20 mg en bolo rápido a los 1-2 min si se mantiene la arritmia. Dosis máxima 40 mg.

Precauciones:
Contraindicado en asma y EPOC avanzada, bloqueos AV de segundo y tercer grado, síndrome del seno (salvo si el paciente tiene marcapasos), FV y TV, hipertensión pulmonar, IAM y recién nacidos. Al bloquear el nodo AV puede aumentar por vía accesoria en FA o flúter auricular con vía accesoria. Utilizar con cuidado en disfunciones del nodo sinusal. El dipiridamol alarga su efecto.

6. ATROPINA (Atropina®).

Acciones y utilidad:
Anticolinérgico, parasimpaticolítico. Aumenta la conducción del nodo AV y la frecuencia sinusal. Indicada en la bradicardia severa sintomática, en el bloqueo AV y en la intoxicación por insecticidas organofosforados o carbamato. Uso periquirúrgico: prevención preoperatoria de secreciones y salivación, y como coadyuvante con anticolinesterasas para prevenir su efecto durante el desbloqueo neuromuscular. Ya no se recomienda su uso en la parada cardiorrerspiratoria con asistolia o disociación electromecánica (actividad eléctrica sin pulso).

Presentación:
Ampollas de 1 ml con 1 mg.

Dosificación y posología:

- **Bradicardia:** bolos IV de 0,5 mg que se puede repetir cada 3-5 min, hasta un máximo de 0,04 mg/Kg (3 mg). Dosis menores de 0,5 mg pueden producir bradicardia.
- **Preanestesia:** 0,4-0,6 mg IV, SC, IM administrados 30-60 min antes de la intervención, pudiéndose repetir cada 4-6 horas si fuera necesario.
- **Intoxicación por organofosforados o carbamato (síndrome muscarínico):** dosis inicial de 1-5 mg IV que puede ser doblada cada 5 min. hasta que desaparezcan las manifestaciones de síndrome muscarínico (fluidificación de las secreciones bronquiales, broncospasmo y adecuada oxigenación) o aparezcan signos de intoxicación anticolinérgica (delirio, hiperteremia, temblores musculares).

Precauciones:

En hipertrofias prostáticas, broncoespasmo y coronariopatías utilizar con precaución. Contraindicado en glaucoma, taquiarritmias, oclusión intestinal, íleo paralítico, colitis ulcerosa severa, hepatopatías, uropatías obstructivas, nefropatías, miastenia gravis, bloqueos AV de segundo grado Mobitz II, asma y tirotoxicosis. Su administración no debe demorar la colocación de un marcapasos externo en las bradicardias sintomáticas. Incompatible su administración en Y con tiopental. **Administrar IV rápido sin diluir ya que la administración lenta puede provocar bradicardia paradójica.**

7. BRETILIO (Bretilate ®).

Acciones y utilidad:

Agente antiarrítmico clase III. Está indicada en el tratamiento de TV y FV rebelde al tratamiento con otros antiarrítmicos, especialmente las causadas por un evento isquémico.

Presentación:

Ampollas por 500 mg en 10ml (50 mg/ml).

Dosificación y posología:

En bolo IV: 5 mg/kg en un minuto. Si no hay respuesta repetir si es necesario cada 15-30 min, hasta un total de 30 mg/kg. También se puede diluir 5-10 mg/Kg en 50 ml de suero glucosado 5% en 10 min, repetible cada hora en TV. Perfusión: 2 gr en 500 ml de suero glucosado 5% a 15-30 ml/h (máximo 30-40 mg/Kg/día).

Precauciones:
Está contraindicado en la estenosis aórtica, hipertensión pulmonar severa o bajo gasto cardiaco.

8. CAPTOPRIL (Capotén ®, Cesplón ®).

Acciones y utilidad:
Inhibe la enzima convertidora de angiotensina (IECA) y reduce la resistencia vascular periférica (dilatación arteriolar) y reduce la retención de sodio y agua. En pacientes con insuficiencia cardiaca aumenta el gasto cardiaco, el índice cardiaco, volumen sistólico. Así mismo disminuye la PCP y la resistencia vascular pulmonar. Está indicado en el tratamiento inicial de algunas crisis hipertensivas.

Presentación:
Comprimidos de 25, 50 y 100 mg.

Dosificación y posología:
- **Crisis hipertensiva:** 12,5-25 mg **vía oral** que se podrá repetir a los 30 min. (No existe evidencia de que la administración sublingual presente ventajas).
- **Insuficiencia cardiaca:** 6,25-12,5 mg vía oral 3 veces al día de inicio, en combinación con cardiotónicos y diuréticos. La dosis diana es de 50 mg 3 veces al día.
- **Hipertensión:** 12,5-25 mg vía oral 3 veces al día de inicio, que se pueden aumentar en la misma dosis cada 1-2 semanas hasta 50 mg 3 veces al día (dosis máxima 150 mg VO 3 veces al día). La dosis habitual es de 25-100 mg/díe en 2 dosis.
- **Disfunción de ventrículo izquierdo secundaria a IAM:** Oral: Inicial: 6,25 mg; seguidos de 12,5 mg 3 veces/día; incrementando a 25 mg 3 veces/día los días siguientes; continuado con un increment gradual hasta alcanzar los 50 mg 3 veces/día.

Precauciones:
Contraindicado en insuficiencia renal e hiperpotasemia, así como en embarazo y lactancia.

9. CLORURO MÓRFICO (Cloruro mórfico®).

Acciones y utilidad:
Analgésico opiáceo con indicación en el dolor severo. Constituye un tratamiento efectivo del dolor torácico isquémico y del edema agudo de pulmón por sus efectos analgésicos, ansiolíticos y hemodinámicos.

Presentación:
Ampollas de 10 mg en 1 ml (1%).

Dosificación y posología: (*IAM, Cólico renal, TEP y EAP*)

- *Dosis inicial IV:* diluir 1 ampolla en 9 ml de suero fisiológico (1ml = 1 mg). Comenzar administrando 2-3 ml de la dilución IV lentamente y seguir cada 5 min con 1 ml hasta conseguir los efectos deseados, aparición de efectos secundarios o alcanzar la dosis máxima de 2-3 mg/kg de peso.
- *Perfusión IV:* disolver 4 ampollas de cloruro mórfico en 250 ml de suero glucosado al 5%, y administrar a un ritmo de 5 gotas/min (2,4 mg/h).

Precauciones:
La morfina, al igual que otros analgésicos narcóticos, es depresor respiratorio. Puede revertirse con naloxona IV (1 ampolla IV cada 2-3 min hasta un máximo de 3). Si el paciente está hipotenso o tiene signos de bajo basto cardiaco, recomendable sustituirla por Meperidina (Dolantina®). En ancianos, pacientes con insuficiencia renal, hepática o EPOC, reducir la dosis. **Este fármaco debe conservarse protegido de la luz.**

10. DILTIEZEM (Masdil®).

Acciones y utilidad:
Antiarrítmico tipo IV: calcioantagonista tipo. Inotrópico, cronotrópico y dromotrópico negativo. Disminuye el consumo de oxígeno. Está indicado en el tratamiento de FA y flúter auricular rápidos y otras TSV en ausencia de preexcitación. También se utiliza en el ángor estable o por vasoespasmo y en la HTA esencial. No aumenta los niveles de digoxina si de asocian.

Presentación:
Ampollas de 25 mg, comprimidos de 60 mg, retard de 120 mg y cápsulas de 300 mg.

Dosificación y posología:
1 comprimido cada 8 horas ó 15-20 mg IV (0,25 mg/Kg) en bolo lento (1-2 min) inicialmente. Se puede repetir 15 minutos después 25-30 mg en bolo (0,35 mg/Kg) y después poner una perfusión inicial de 5-10 mg/min, aumentando 5 mg/h si es necesario, sin pasar de 15 mg/h ni administrarlo más de 24 horas.

Precauciones:
Está contraindicada la administración en caso de hipotensión, ICC, bloqueo AV, bradicardia, enfermedad del seno y nunca se debe asociar a βbloqueantes, diazepan, furosemida, fenitoína, rifampicina y tiopental vía IV. **La administración requiere monitorización electrocardiográfica y de la presión arterial, así como el uso de bomba en caso de infusión IV.**

11. DIGOXINA (Digoxina®, Lanacordín pediátrico®).

Acciones y utilidad:
Antiarrítmico clase II. Digitálico de acción rápida inotropo positivo, cronotropo negativo, y enlentece la conducción AV, alargando el intervalo PR. Se usa para el control de la frecuencia cardiaca en la FA, flúter auricular y TSVP, especialmente en presencia de ICC y/o disfunción del ventrículo izquierdo, en ICC de bajo gasto y función ventricular deprimida, tras administración de diuréticos e IECA (inhibidores de la encima convertidora de angiotensina): captopril, enalapril, lisinopril y ramipril), como segunda línea de tratamiento.

Presentación:
Ampollas de 1 ml con 0,25 mg y comprimidos de 0,25 mg (Digoxina®), solución de 0,25 mg/5 ml (Lanacordín pediátrico®).

Dosificación y posología: Digitalización rápida IV:
- En FA con ICC (Control de FC):
    - Dosis de carga de 0,25 mg (1 amp.) IV directos cada 2 horas. Máximo 1,5 mg (6 ampollas). En situaciones no agudas se puede empezar con 0,5 mg VO en dosis única cada 24 horas durante dos días continuando con dosis de mantenimiento.

  - Dosis de mantenimiento (VO o IV): 0,125-0,375 mg diarios en dosis única.
- En ICC: No se recomienda dosis de ataque.
  - Dosis de mantenimiento: 0,125-0,25 mg diarios en dosis única.
- En TSV (Control de frecuencia):
  - Dosis de carga (dosis de digitalización total: DDT): 0,5-1 mg vía IV ó 0,75-1,5 mg VO, administrando la mitad de la DDT inicialmente, y un cuarto de la dosis en dos subsiguientes dosis cada 6-8 horas, realizando un ECG a las 6 horas para valorar posible toxicidad.
  - Dosis de mantenimiento: 0,125-0,5 mg diarios vía oral o 0,1-0,4 mg IV.

Precauciones:
En hiperpotasemia e insuficiencia renal. Contraindicada en taquiarritmia de QRS ancho con sospecha de WPW, enfermedad del seno, bloqueo AV y miocardiopatía hipertrófica obstructiva. Signos de toxicidad que pueden provocar la suspensión del tratamiento: bradicardia, bloqueos, ESV, bigeminismo y TSV o ventricular. **Esto se debe a que el margen de seguridad entre las dosis terapéutica y tóxica es estrecho.** Se podría administrar vía IM pero es muy dolorosa. **Incompatible la administración junto con Amiodarona, amfotericina B, diazepan, pantoprazol, pentamidina, fenitoína y trimetoprim-sulfametoxazol.**

12. DISOPIRAMIDA (Dicorynan®, Rithmodán®).

Acciones y utilidad:
Antiarrítmico clase IA. Prolonga el PR, QRS y QTc. Indicado en extrasístoles de todo tipo y taquicardias supraventriculares y ventriculares post-infarto que no responden al tratamiento con lidocaína.

P**resentación:**
Cápsulas de 100 mg (Dicorynan®) y ampollas de 5 ml con 50 mg (Rithmodán®).

Dosificación y posología:
- Vía oral (habitual): 100-300 mg/6 horas.

- Vía IV: 2 mg/ Kg lento (5 min), máximo 150 mg; seguidos de 200 mg (2 cápsulas) VO y continuando con 200 mg/8 horas durante 24 horas.

Precauciones:
Se debe evitar su uso en presencia de hipertrofia de próstata, glaucoma, miastenia gravis, síndrome de QT largo, bradicardia o bloqueo AV, enfermedad del seno, shock cardiogénico e insuficiencia renal. **Tomar medicación con estómago vacío y a horas exactas para evitar picos en los niveles séricos.**

13. DOBUTAMINA (Dobutamina®, Dobutrex®).

Acciones y utilidad:
Es una catecolamina sintética (agonista β1) con potente efecto inotrópico que aumenta el gasto cardiaco sin aumentar significativamente la frecuencia ni el consumo de oxígeno miocárdico, al no inducir la liberación de norepinefrina endógena. Provoca por tanto un equilibrio entre el suministro y la demanda de oxígeno por el miocardio más favorable que el conseguido por la dopamina. Se utiliza en el shock cardiogénico y séptico sin hipotensión (shock de bajo gasto cardiaco por disminución de la contractilidad) cuando no hay respuesta a la dopamina. También en ICC a dosis de 2,5-5 µgr/Kg/min para mejorar la perfusión renal con dopamina a 2-4 µgr/Kg/min.

Presentación:
Viales de 250 mg en 20 ml.

Dosificación y posología: (IAM, Shock y EAP)
Los valores usuales están entre 2,5-20 µgr/Kg/min (máximo 40 µgr/Kg/min). Se administra en perfusión IV diluyendo 250 mg (1 ampolla) en 250 ml de suero glucosado al 5% (1mg/ml). Habitualmente se comienza la infusión en bomba a un ritmo de 7 gotas/min (21 ml/h) y se incrementa gradualmente en función de la tensión arterial, gasto cardiaco y diuresis hasta un máximo de 28 gotas/min (84 ml/h).

Precauciones:
En pacientes con estenosis subaórtica hipertrófica idiopática evitar o utilizar con gran cuidado. **Corregir hipovolemia antes del tratamiento.** Su uso está indicado solo si la tensión arterial sistólica es igual o mayor a 90

mmHg. **Efectos secundarios como la hipertensión, taquicardia, extrasístoles, nauseas, cefalea, dolor torácico, palpitaciones, disnea, nerviosismo, taquicardia, dado que la vida media de la dobutamina es de 2 min, al disminuir el ritmo o suspender la infusión, se corrigen (suspender gradualmente). No se recomienda mezclarla con otros medicamentos en la misma solución (posibles incompatibilidades, sobre todo con penicilina, cefalosporina, hidrocortisona, bicarbonato o heparina). Durante la perfusión es conveniente tener monitorización del ECG y de los parámetros hemodinámicas de forma estrecha, debiendo utilizar una vena de grueso calibre y no ponerla en solución salina. Este fármaco debe conservarse protegido de la luz.**

14. DOPAMINA (Dopamina®).

Acciones y utilidad:
Es una catecolamina natural, agonista adrenérgico, con potente efecto inotrópico positivo precursor natural de la noradrenalina. Tiene efectos alfa y beta adrenérgicos dependiendo de la dosis. Útil en el shock refractario a expansión de volumen, hipoperfusión hística, hipotensión asociada a infarto, cirugía cardiaca y shock séptico, ICC (efecto beta para mejorar contractilidad y PA), en bradicardia sintomática que no responde a atropina ni a marcapasos transcutáneo (efecto alfa).

Presentación:
Ampollas de 200 mg en 10 ml.

Dosificación y posología:
Preparar perfusión I.V.: Diluir 200 mg en 250 ml de suero glucosado al 5% (concentración 0,8 mg/ml) y administrar a dosis de entre 1-20 µg/kg/min (dosis máxima 50 µg/kg/min,) según el efecto que se pretenda conseguir:

- A dosis bajas, entre 1-5 µg/kg/min, **aumenta el flujo cortical renal y mesentérico, así como la diuresis (dosis dopaminérgicas).**
- Entre 5-15 µg/kg/min, **aumenta la contractilidad cardiaca y el volumen/minuto** sin variación significativa de la frecuencia cardiaca ni de las resistencias periféricas (**dosis beta**).
- A partir de 15 µg/kg/min, el efecto vasoconstrictor con aumento de las resistencias venosas periféricas y de la presión arterial se hace progresivamente evidente (**dosis alfa**). Cabe tener en cuenta que dosis superiores a 20 µg/kg/min pueden no tener beneficio respecto a la presión arterial y sí aumentar el riesgo de taquiarritmias. En

estos casos es más adecuado utilizar un vasopresor de acción directa (adrenalina, noradrenalina).

Precauciones:
Contraindicado en pacientes con feocromocitoma o en taquiarritmias no corregidas. **Corregir hipovolemia antes del tratamiento.** Si el paciente presenta hipotensión o hipovolemia con oliguria reducir la dosis. La Dopamina **puede producir necrosis en el tejido cutáneo (evitar extravasaciones y administrar por vía venosa central o periférica de grueso calibre).** En caso de extravasación se puede administrar fentolamina como antídoto en el área extravasada. Debe retirarse gradualmente para evitar la aparición de hipotensiones. Las dosis en pacientes que estén recibiendo tratamiento con antidepresivos IMAO, o lo han recibido hasta días antes, deben ser considerablemente reducidas (hasta una décima parte o menos). No usar conjuntamente fenitoína por riesgo de convulsiones e hipotensión arterial. **No se recomienda mezclarla con otros medicamentos en la misma solución (posibles incompatibilidades, sobre todo con aciclovir, alteplase, anfotericida B, cefalosporina, indometacina, insulina regular, penicilina, bicarbonato, heparina o tiopental).**

15. ESMOLOL (Brevibloc®)

Acciones y utilidad:
Es un antiarrítmico βbloqueante (β1) cardioselectivo de acción rápida y corta duración con efecto inotrópico, cronotrópico y dromotrópico negativo por lo que disminuye el consumo de oxígeno. Indicado en la fibrilación y flúter auricular de más de 48 horas de evolución, TSVP, taquicardia sinusal no compensatoria, ángor inestable, IAM e HTA perioperatoria.

Presentación:
Ampollas de 2,5 gr en ml y viales de 100 mg en 10 ml.

Dosificación y posología:

- **Taquicardia** e **hipertensión intraoperatoria (control inmediato):** Bolo inicial de 80 mg (1 mg/Kg) en 30 s, seguido de infusión a 150 μg/kg/min, si fuera necesario, ajustándola a los valores de FC y PA deseada (dosis máxima 300 μg/kg/min).

- **TSV o taquicardia y control gradual de la hipertensión posoperatoria:** Bolo inicial de 40 mg (0,5 mg/Kg) en 1 min, seguido de

infusión a 50 µg/kg/min durante 4 min, que puede ser mantenida a este ritmo si la respuesta es inadecuada, incrementando 50 µg/kg/min cada 4 min hasta una dosis máxima de 200 µg/kg/min. Para una respuesta más rápida se podrían administrar bolos adicionales de 0,5 mg/Kg antes de subir la perfusión a 100 µg/kg/min y a 150 µg/kg/min.

- **Síndrome coronario agudo:** Bolo inicial de 40 mg (0,5 mg/Kg) en 1 min, seguido de infusión a 50 µg/kg/min, incrementando 50 µg/kg/min cada 5-15 min, si el paciente lo tolera y la respuesta es inadecuada hasta una dosis máxima de 300 µg/kg/min.

Precauciones:
Los mismos de los otros βbloqueantes (Atenolol). Está contraindicado su uso en asma (por poder producir broncoespasmo), en el EAP, bradicardia, bloqueos AV, isquemia crónica periférica (por poder producir VC periférica) o enfermedad del seno. Tampoco se debe asociar a anfotericina B, bicarbonato, furosemida, IMAOS (antidepresivos) y warfarina. Se puede revertir su efecto con dopamina o dobutamina. **Se debe administrar en bomba de infusión en venas de grueso calibre para evitar tromboflebitis**

16. FENITOINA (Fenitoína®, Neosidantoína®).

Acciones y utilidad:
Es un anticonvulsivante con indicación en las crisis convulsivas que no se han podido controlar con el uso de benzodiacepinas o lidocaína. Es también un antiarrítmico clase Ib, de elección en el tratamiento de las arritmias ventriculares de la intoxicación digitálica, aunque también se utiliza en la TV polimórfica asociada a aumento del intervalo QT.

Presentación:
Ampollas de 250 mg en 5 ml (Fenitoína®) y comprimidos de 100 mg (Neosidantoína®).

Dosificación v posología:
- **Dosis de carga:** (18 mg/kg). Para un paciente de 70 Kg se diluyen 5 ampollas de fenitoína en 150 ml de suero fisiológico a un ritmo de 100 gotas/minuto. También se pueden poner 4 ampollas (1 gr) en 250 ml de SSF a 50 mg/min en vía central.

- **Dosis de mantenimiento:** (6 mg/Kg/24 horas). Para un paciente de 70 Kg se diluyen 2 ampollas de fenitoína en 500 ml de suero fisiológico a un ritmo de 6 gotas/minuto. Monitorizar niveles séricos (valores normales: 10-20 g/ml).
- Vía oral se podría dar una dosis de ataque de 1000 mg/día y después dejar de 100-400 mg/día de mantenimiento.

Precauciones:
Contraindicada en casos de bradicardia sinusal, bloqueo A-V de segundo y tercer grado o en crisis de Stoke-Adams. La administración de fenitoína debe hacerse lentamente, siendo siempre inferior a 50 mg/minuto para el adulto. Por sus efectos adversos (bloqueo AV, bradicardias, hipotensión) deberá administrarse siempre bajo control electrocardiográfico. **Usar siempre en soluciones no glucosadas para evitar su precipitación.**

17. FLECAINIDA (Apocard®).

Acciones y utilidad:
Antiarrítmico clase IC. Su uso está indicado en la cardioversión farmacológica de taquicardias supraventriculares como la fibrilación y el flúter auricular de menos de 48 horas de evolución, así como en arritmias ventriculares rebeldes a otros tratamientos antiarrítmicos o a ablación por radiofrecuencia.

Presentación:
Comprimidos de 100 mg y ampollas de 150 mg.

Dosificación y posología:
- **Arritmias ventriculares potencialmente letales:** Vía oral: 100 mg (2 comprimidos) iniciales cada 12 horas, incrementando 50-100 mg diarios (administrados en dos dosis diarias) cada 4 días, hasta una dosis máxima de 400 mg/día. Vía IV: 2 mg/Kg (aproximadamente 1 ampolla) en 100 ml de SSF en 15-20 minutos.
- **Prevención de TSVP:** Oral (pacientes con clínica pero sin enfermedad estructural cardiaca): 50 mg iniciales cada 12 horas, inorementado 50 mg diarios cada 4 días, hasta una dosis máxima de 300 mg/día.

Precauciones:
A ser posible, se debe evitar la vía IV por ser muy arritmógena. Está contraindicado su uso en la ICC, bloqueo AV de segundo y tercer grado,

bloqueo de rama derecha asociado con hemibloqueo de rama izquierda (bifascicular), shock cardiogénico, coronariopatía, enfermedad del seno y bradicardia, EPOC y embarazo, así como su asociación con verapamil, diltiazen o βbloqueantes. **Administrar a horas exactas para evitar picos en los niveles plasmáticos del fármaco.**

18. FLUMACENIL (Anexate ®).

Acciones y utilidad:
Es un fármaco antídoto, inhibidor de las benzodiacepinas. Tras su inyección intravenosa y en el plazo de 30-60 segundos invierte rápidamente los efectos hinóptico-sedantes de las benzodiacepinas, aunque pueden reaparecer éstos de forma gradual pasado un tiempo. En cardiología se suele utilizar para inhibir este efecto tras la sedación inducida para cardioversión eléctrica.

Presentación:
Ampollas de 0,5 mg en 5 ml. Ampollas de 1 mg en 10 ml.

Dosificación y posología:
- **Revertir sedación y anestesia general:** Comenzar inicialmente por 0,2 mg en bolo I.V. en 15 segundos, y si al cabo de 1 minuto no se ha obtenido el grado de consciencia deseado, repetir bolos de 0,2 mg hasta obtener resultado satisfactorio o dosis máxima de 1 mg (max. 4 dosis).
- **Sospecha de sobredosis por benzodiacepinas:** Comenzar inicialmente por 0,2 mg en bolo I.V. en 30 segundos, si trascurrido este tiempo no se ha obtenido el grado de consciencia deseado, repetir bolos de 0,3 mg en 30 segundos y 0,5 mg en 30 segundos cada minuto hasta obtener resultado satisfactorio o dosis máxima de 3 mg, que pueden llegar a 5 mg si hay respuesta parcial (si con 5 mg no hay respuesta la causa de la alteración de consciencia no es una intoxicación por benzodiacepinas)

Precauciones:
Administrar a un ritmo lento y en caso de producirse fenómenos de deprivación inesperados, tratar inyectando lentamente por vía IV diazepam o midazolam.

19. HIDRALACINA (Hidrapres ®)

Acciones y utilidad:
Es un antihipertensivo con efecto vasodilatador arteriolar, aumenta el gasto cardiaco y el consumo miocárdico de oxígeno, e induce taquicardia refleja. Su utilización está hoy día casi exclusivamente reservada al tratamiento de las emergencias hipertensivas inducidas por embarazo, aunque la aparición del labetalol (Trandate®) está limitando su uso también en estos casos.

Presentación:
Ampollas de 20 mg en 1 ml.

Dosificación y posología:
- **Dosis inicial, IV:** Administrar una dosis entre 5 - 10 mg. Repetir si a los 20 minutos no se han conseguido efectos deseados o hasta alcanzar dosis máxima de 40 mg.
- **Dosis de mantenimiento:** Continuar con 10 mg cada 4/6 horas.

Precauciones:
Manejar con precaución en pacientes con cardiopatía isquémica, en tratamiento con IMAO. Reducir dosis en pacientes con insuficiencia renal. **Este fármaco debe conservarse protegido de la luz. Administrar en bolo intravenoso lento (máximo 5 mg/min).**

20. ISOPROTERENOL (Aleudrina ®)

Acciones y utilidad:
Es un agonista adrenérgico $\beta 1 \beta 2$ por lo que aumenta el automatismo a todos los niveles. Está indicado en bradicardias sintomáticas sin respuesta a atropina y en bloqueos AV de segundo y tercer grado sintomáticos. También es útil en el broncoespasmo durante la anestesia y como tratamiento coadyuvante en el shock hipovolémico o séptico y bajo gasto cardiaco.

Presentación:
Ampollas de 1 ml con 0,2 mg.

Dosificación y posología:
Se diluyen 5 ampollas (1 mg) en 250 ml de suero glucosado al 5% o SSF y se administra la perfusión a 10-50 gotas/min (30-150 ml/h). La dosis

recomendada es de 2-10 μg/min dependiendo de la respuesta del paciente.

Precauciones:
Aumenta el consumo de oxígeno por el miocardio, es arritmogénico. **No usar vía IV directa, hacerlo con bomba de infusión. No mezclar con drogas alcalinas, incluido el bicarbonato sódico, amiodarona o furosemida.**

21. LABETALOL (Trandate ®)

Acciones y utilidad:
Es un fármaco que actúa sobre el sistema cardiovascular, con la característica de inhibir al mismo tiempo los receptores adrenérgicos alta y beta. Se produce, por tanto, vasodilatación y disminución de las resistencias vasculares periféricas, sin alteraciones significativas del ritmo o del gasto cardiaco. Esto lo hace un fármaco eficaz en urgencias hipertensivas, eclampsia, feocromocitoma y aneurisma disecante de aorta.

Presentación:
Ampollas de 100 mg en 20 ml y comprimidos de 100 y 200 mg.

Dosificación y posología:
- **Dosis inicial IV:** Administrar 20 mg (4 ml) lentamente, durante 2 minutos. Repetir si fuera necesario dosis de entre 40-80 mg cada 10 minutos hasta alcanzar una dosis máxima de 300 mg.
- **En perfusión:** (como tratamiento de episodios hipertensivos no cardiológicos) Diluir una ampolla de 100 mg en 100 ml de suero glucosado al 5% y pasar a un ritmo de 0,5 mg/minuto, (35 gotas/minuto) hasta que se obtenga una respuesta satisfactoria. Luego detener la infusión, pudiéndose iniciar tratamiento oral con 100mg/ 12 horas.
- **Vía oral:** se inicia a dosis de 100 mg/12 horas aumentando cada 2-3 días la dosis en 100 mg hasta llegar a 200-400 mg/12 horas, siendo la dosis máxima de 1200 mg/día.

Precauciones:
Contraindicado en pacientes con bloqueos AV de segundo o tercer grado, excepto portadores de marcapasos, bradicardia severa, asma bronquial, EPOC, shock cardiogénico, ICC, insuficiencia hepática e isquemia arterial periférica. Incompatible en Y con anfotericina B, cefalosporinas, tiopental,

warfarina. **Los pacientes deben recibir el tratamiento en posición supina, evitando que se levanten hasta pasadas 3 horas ya que se puede producir hipotensión ortostática. No administrar en bolo a un ritmo superior a 10 mg/min.**

22. LIDOCAINA (Lincaína ®)

Acciones y utilidad:
Es un medicamento utilizado como anestésico local (poco en la actualidad), antiarrítmico clase IB (en el caso de arritmias ventriculares post-infarto o por toxicidad digitálica, cirugía cardiaca o en cateterismo) y anticonvulsivante (en donde su empleo se restringe a crisis refractarias al tratamiento convencional y cuando el uso de las benzodiacepinas está contraindicado como en el caso de un EPOC). También se puede utilizar en la parada cardiorrespiratoria con arritmias desfibrilables, si no se dispone de amiodarona, tras tres intentos de desfibrilación y tras la administración de adrenalina.

Presentación:
Ampollas al 1% (100 mg en 10 ml); al 2% (200 mg en 10 ml) y al 5% (500 mg en 10 ml), así como viales de 50 ml al 5% con 2,5 gramos (50 mg/ml).

Dosificación y posología:
Dosis inicial: Administrar 1-1,5 mg/kg (100 mg = 2ml al 5%) en bolo endovenoso, que puede repetirse en caso de no alcanzar el efecto deseado, a mitad de dosis, es decir 50 mg (1 ml). Posteriormente, seguir con una perfusión que se obtendrá diluyendo 40 ml de Lidocaína al 5% (2 gramos) en 500 ml ó 20 ml en 250 ml de suero fisiológico (concentración 4 mg/ml). Administrar a un ritmo de entre 15-20 gotas/minuto (45-60 ml/hora). Se puede administrar vía intraósea a la misma dosis, o endotraqueal a doble dosis diluyendo con 5-10 ml de agua destilada o suero fisiológico.

Precauciones:
Está contraindicado su uso en el bloqueo AV o sinuauricular severo, excepto portadores de marcapasos, y en la FA conducida con preexcitación. No se debe administrar en Y con anfotericina B o tiopental. **Los pacientes pueden sufrir hipotensión arterial, nauseas, ansiedad, desorientación y convulsiones, cuando se emplea a altas dosis. Este fármaco debe conservarse protegido de la luz.**

23. MEPERIDINA (Dolantina ®)

Acciones y utilidad:
Es un analgésico agonista opiáceo que carece de efectos ansiolíticos y vasodilatadores. Al tener un efecto vagolítico, su indicación preferente es en el Infarto Agudo de Miocardio inferior y posterior cuando además cursan con vagotonía, y en los casos de bloqueo o bradicardia.

Presentación:
Ampollas de 100 mg en 2 ml.

Dosificación y posología:
Entre 0,5-2 mg/kg (25-100 mg). Administrar 25 mg IV cada 5-10 minutos hasta conseguir control del dolor o dosis máxima de 100 mg. Diluir 1 ampolla en 8 ml de suero fisiológico (10 mg = 1 ml) y administrar en bolos lentos de 2,5 ml cada 5-10 minutos.

Precauciones:
Similares a las de la morfina. Está contraindicado en caso de flúter y fibrilación auricular. Incompatible en Y con alopurinol, anfotericina B y cefalosporinas.

24. METOPROLOL (Seloken ®)

Acciones y utilidad:
Es un βbloqueante (β1) cardioselectivo con efecto inotrópico, cronotrópico y dromotrópico negativo (disminuye el consumo de oxígeno). Es útil en la fibrilación y flúter auricular de más de 48 horas de evolución, TSVP, TV asociada a QT largo congénito, ángor, IAM e HTA.

Presentación:
Comprimidos de 100 mg y ampollas con 5 mg en 5 ml de solución.

Dosificación y posología:
- Vía oral habitual: 25 mg (1/4 de comprimido)/ 8 horas (máximo 400mg/día).
- Vía IV: 5 mg (1 ampolla) a pasar en 5 minutos, pudiéndose repetir 5 minutos más tarde (dosis máxima 10-15 mg).

Precauciones:
Los mismos de los otros βbloqueantes (Atenolol): Está contraindicado su uso en asma (por poder producir broncoespasmo), en el EAP (ICC), bradicardia, bloqueos AV, isquemia crónica periférica (por poder producir VC periférica), PAS < 100 mmHg o enfermedad del seno. Tampoco se debe asociar a IMAOS (antidepresivos) ni administrar en Y con anfotericina B, lidocaína o nitroglicerina. Se puede revertir su efecto con dopamina o dobutamina. **En administración rápida IV monitorizar PA y FC.**

24. MEXILETINA (Mexitil ®)

Acciones y utilidad:
Antiarrítmico clase IB útil en taquiarritmias y extrasístoles ventriculares como segunda opción, asociado a otro antiarrítmico clase I.

Presentación:
Cápsulas de 200 mg y ampollas de 250 mg en 10 ml.

Dosificación y posología:
- **Vía oral:** dosis de carga de 400 mg (2 cápsulas) seguida a las 2-6 horas de una dosis de mantenimiento de 200 mg/6-8 horas (dosis máxima 1,2 g/día).
- **Vía IV:** 100-150 mg (1,5-2,5 mg/Kg) IV lentos, seguida de 250 mg diluidos en cualquier solución isotónica a pasar en 1-2 horas.

Precauciones:
Está contraindicado su uso en bradicardia con bloqueo sinoauricular o AV, hipotensión e insuficiencia cardiaca, renal o hepática. **Administrar preferiblemente a horas exactas en tres dosis, para evitar picos en los niveles plasmáticos y, preferiblemente, junto con alimentos.**

25. MIDAZOLAN (Dormicum®)

Acciones y utilidad:
Es un derivado benzodiacepínico de acción corta que se puede utilizar en la sedación de pacientes para técnicas invasivas o cardioversión eléctrica, sedación preoperatoria o del paciente de intensivos, así como en el manejo de una crisis convulsiva. Puede ser administrado por vía IM.

Presentación:
Ampollas de 5mg en 5ml (1 ml = 1 mg). Ampollas de 15 mg en 3 ml. (1 ml = 5 mg).

Dosificación y posología:
Entre 0,025 - 0,3 mg/kg (1,75 - 21 mg para un paciente de 70 Kg) en 2 minutos.
En el manejo de una ***crisis convulsiva***:

- **Dosis inicial IV:** Administrar dosis de 0,1 mg/Kg (7 mg para un paciente de 70 Kg), repetible cada 10-15 minutos, o
- **Dosis de mantenimiento:** Diluir 10 ampollas (150 mg) en 500 ml de suero fisiológico, y pasar a un ritmo entre 2,5-10 mg/hora (8-33ml/h = 3-11 gotas/min.).

Precauciones:
Diluir para su uso la ampolla de 3 ml (15 mg) en 12 ml de suero fisiológico con lo que obtendremos una concentración de 1 mg/1 ml, lo que se facilita la dosificación. El flumazenil actúa como su antagonista. Usar con precaución en pacientes con EPOC o con glaucoma. Reducir dosis en ancianos entre un 30-50%. **Administrar en bolo lento** de 2-5 min y con una dilución mínima de 1 mg/ml **o con bomba de infusión.**

26. NITROGLICERINA (Solinitrina I.V. ®)

Acciones y utilidad:
Es un vasodilatador venoso y el fármaco de elección para el tratamiento de un episodio de angina de pecho tanto en reposo como en ejercicio, en la insuficiencia de ventrículo izquierdo (E.A.P) sobre todo en pacientes con patología cardiaca isquémica, y en el I.A.M., siempre que la tensión arterial sistólica esté por encima de 90 mmHg, y la diastólica esté por encima de 50 mmHg. También se utiliza en crisis hipertensivas y en la ICC moderada o grave normo/hipertensa, así como en la fisura anal crónica, en espasmos esofágicos y en la relajación uterina.

Presentación:
Ampollas de 5 mg en 5 ml y de 50 mg en 10 ml, grageas de 0,8 mg y aerosol con 400 μ/puff. Parches de 20 cm^2 con 80 mg.

Dosificación y posología:

- **Perfusión IV:** Diluir 15 mg en 250 ml de suero glucosado al 5% (concentración 60 µg/ml) en gotero de cristal, equipo de infusión especial y bomba de infusión. Comenzar con un flujo de 5µg/min (4 gotas/minuto ó 12 ml/hora) aumentando cada 3-5 minutos en 20 µg/min (16 gotas/minuto) hasta control de los síntomas, PAS > 100 mmHg o aparición de efectos secundarios. Dosis máxima de 400 µg/min.
- **Sublingual:** 1 gragea ó 1-2 puff cada 5 minutos, hasta tres veces. Se puede utilizar de forma preventiva 5-10 minutos antes de realizar actividades que causen ángor.
- **Oral:** 2,5-6,5 mg 3-4 veces al día (dosis máxima 26 mg 4 veces al día).
- **Gel:** 2-4 cm^2 / 6 horas.

Precauciones:

Está contraindicado en angina causada por miocardiopatía hipertrófica obstructiva, estenosis aórtica severa o estenosis mitral, anemia severa, hipertensión intracraneal, taponamiento cardiaco y pericarditis constrictiva, hipovolemia y/o hipotensión (PAS < 90 mmHg o descenso superior al 30% de los valores basales del paciente), bradicardia (FC > 50 lat/min) o taquicardia en ausencia de insuficiencia cardiaca e I.A.M. de ventrículo derecho. **No mezclar con levofloxacino.** Se debe **evitar el uso de envases o sistemas de gotero de plástico, ya que la nitroglicerina se puede unir a estos en un 80%. Aplicar los parches sobre una superficie, limpia, seca y libre de vello, sin mantenerlos más de 12-14 horas y rotándolos por zonas diferentes. Vía oral tomar la medicación con un vaso de agua. En tratamientos prolongados reducir la dosis progresivamente antes de suspender el tratamiento.**

27. NITROPRUSIATO (Nitroprussiat®).

Acciones y utilidad:

El nitroprusiato sódico es un fármaco de potente acción mixta vasodilatadora periférica, con efectos sobre los músculos lisos venosos y arteriales, que aparecen casi inmediatamente y cesan al cabo de algunos minutos de interrumpida la infusión. Su efecto reduce la presión arterial y la resistencia arterial periférica y aumenta la capacidad venosa, y por tanto, la precarga. Se utiliza en emergencias hipertensivas, disección aórtica

y, asociado a dopamina, en ICC severa refractaria. También es útil para el control del sangrado en cirugía mediante hipotensión controlada.

Presentación:
Viales de 50 mg para mezclar en 5 ml de disolvente especial.

Dosificación y posología:

- **Crisis hipertensivas:** Diluir un vial de 50 mg en 500 ml de suero glucosado al 5% (concentración 100 µg/ml) y comenzar su administración a un ritmo de 10-15 gotas/min. Este ritmo correspondería a una dosis de 0,25 µg/kg/min en un paciente de 70 Kg. Se puede aumentar 0,5 µg/kg/min tras unos minutos hasta conseguir el efecto hemodinámico deseado. Dosis habitual media 3 µg/Kg/minuto (Dosis máxima 10 µg/Kg/minuto). No se debe utilizar más de 24-48 horas.
- **ICC aguda:** Comenzar con 5-10 µg/min incrementando cada 5 minutos hasta conseguir el efecto hemodinámico deseado. Dosis habitual: 5-300 µg/min, sin pasar de 400 por riesgo de intoxicación.

Precauciones:
Contraindicado en la insuficiencia hepática severa, shock séptico, coartación aórtica, déficit de vitamina B_{12} y atrofia óptica de Leber. No mezclar en Y con levofloxacino. La administración de este fármaco debe realizarse exclusivamente mediante un **sistema de infusión** que garantice una velocidad de flujo precisa. Durante su administración, lo mismo que para aumentar la dosis terapéutica, habrá que efectuar una frecuente **evaluación de los parámetros hemodinámicos. No se debe suspender Bruscamente su administración.**

28. PROCAINAMIDA (Biocoryl®, Pronestyl®)

Acciones y utilidad:
Antiarrítmico clase IA que disminuye la excitabilidad de la célula miocárdica, de mejor tolerancia gástrica, de acción más rápida y menos hipotensora que la quinidina, administrada vía IV. Indicada en el tratamiento de arritmias supraventriculares, incluidos los síndromes de preexcitación, y ventriculares.

Presentación:
Ampollas de 10 ml con 1 gr (1 ml = 100 mg) (Biocoryl®) y cápsulas de 250mg (Pronestyl®).

Dosificación y posología:

- **Carga:** 15-18 mg/Kg en infusión lenta (25-30 min) ó 1 ml (100 mg) en 5 min que se puede repetir cada 5 min hasta administrar una dosis máxima de 1 g.
- **TV hemodinámicamente estable o FA preexcitada:** Carga: 20-50 mg/Kg en infusión lenta (25-30 min) ó 1 ml (100 mg) en 5 min que se puede repetir cada 5 min hasta controlar la arritmia, la aparición de hipotensión arterial, reducir un 50% la anchura de los QRS respecto de la inicial o se alcance una dosis máxima de 17 mg/Kg. Continuación: Perfusión IV a 1-4 mg/min.
- **Dosis mantenimiento:** Dilución 1 ampolla en 250 ml de **SSF** (1 ml = 4 mg) y perfusión a ritmo de 1-4 mg/min. (1 mg/min = 0,25 ml/min = 30 ml/h; 4 mg/min = 1 ml/min = 60 ml/h.).

Debe reducirse la dosis un tercio en caso de insuficiencia renal o cardiaca moderada y dos tercios en caso de insuficiencia severa.

Precauciones:
Contraindicado en bloqueos AV excepto en portadores de marcapasos, síndrome de QT largo, torsade de Pointes, bradicardia, enfermedad del seno, IAM y en insuficiencia hepática grave. Prolonga QRS, QT, PR y disminuye la conducción intraventricular. **Necesita monitorización continua ECG y de TA. Suprimir si desaparece la arritmia, si llegamos a la dosis máxima de 1 g en 24 horas o aparece toxicidad (ensanchamiento QRS > 50% del basal, alargamiento del QT > 0,6 s. y/o hipotensión severa mantenida).**

29. PROPAFENONA (Rytmonorm®).

Acciones y utilidad:
Antiarrítmico clase IC indicado en la cardioversión farmacológica de taquicardias supraventriculares como la fibrilación y el flúter auricular de menos de 48 horas de evolución, así como en arritmias ventriculares rebeldes a otros tratamientos antiarrítmicos o a ablación por radiofrecuencia.

Presentación:
Ampollas de 20 ml con 70 mg (3,5 mg/ml) y comprimidos de 150 y 300 mg.

Dosificación y posología:
- **Carga:** 1-2 mg/kg en 10 min. (1 ampolla IV en no menos de 5 min.).
- **Perfusión de mantenimiento** a 0,5-1 mg/min. Extraer 40 ml de 100 ml de SG 5% y añadir 2 ampollas (140 mg = 40 ml), sabiendo que 0,5 mg/min = 21 ml/h. y 1 mg/min = 42 ml/h. No se debe pasar de 560 mg/día (8 ampollas). Cuando se suspenda la administración IV comenzar con tratamiento oral una hora después.
- **Oral:** Se empieza con 150 mg/8 horas aumentando cada 3-4 días hasta llegar a una dosis máxima de 300 mg/ 8 horas.

Precauciones:
La vía IV es muy proarritmógena. Está contraindicado en la ICC grave o shock cardiogénico, trastornos de la conducción (excepto portadores de marcapasos), hipotensión o bradicardia, trastornos hidroelectrolíticos, EPOC avanzado, enfermedad del seno, embarazo, así como asociado a verapamil, diltiazem o βbloqueantes. **No diluir con solución salina ni administrar simultáneamente con anestésico local. Vía oral debe tomarse con el estómago vacío.**

30. PROPANOLOL (Sumial®).

Acciones y utilidad:
Fármaco βbloqueante (β1, β2) no cardioselectivo. Indicado en arritmias embolígenas (fibrilación y flúter auricular) de más de 48 horas de evolución, TSVP, TV asociada a QT largo congénito, ángor, IAM e HTA. También está indicado su uso en la prevención de temblor esencial, migrañas, feocromocitoma y miocardiopatía hipertrófica obstructiva.

Presentación:
Ampollas de 5 ml con 5 mg (1 mg/ ml), comprimidos de 10 y 40 mg y retard de 160 mg.

Dosificación y posología:
- **Hipertensión:** Oral: Iniciar el tratamiento con 40 mg cada 12 horas, incrementando la dosis cada 3-7 días hasta alcanzar la dosis habitual (120-140 mg diarios divididos en 2-3 dosis), siendo la dosis máxima 640 mg/dia.

- **Angina estable:** Oral: 80-320 mg diarios divididos en 2-4 dosis.
- **Taquiarritmias:** Oral: 10-30 mg cada 6-8 horas. IV lento: 1-3 mg, repetibles cada 2-5 min hasta que la frecuencia cardiaca sea menor de 60 lat/min o administrar una dosis máxima de 5 mg. También se pueden administrar 0,5-1 mg en 1 min, que se pueden incrementar si fuera necesario hasta alcanzar una dosis máxima de 0,1 mg/Kg. Una vez alcanzada esta dosis máxima no se puede repetir el fármaco hasta trascurridas 4 horas como mínimo.

Precauciones:
Está contraindicado en el asma, EAP (ICC), shock cardiogénico, bradicardia, bloqueo AV en pacientes sin marcapasos funcionante, asma o EPOC y la administración simultánea de anfotericina B. **Si se administra de forma aguda en el tratamiento de un IAM se debe monitorizar la FC y la PA.**

31. QUINIDINA (Longacor ®, Cardioquina®, Quinicardina®).

Acciones y utilidad:
Antiarrítmico clase IA indicado en el tratamiento de arritmias supraventriculares, incluidos los síndromes de preexcitación, y ventriculares. En la actualidad, debido a sus efectos proarritmogénicos, se reserva su uso a arritmias letales. En el resto de casos, se ha sustituido por otros antiarrítmicos más efectivos y seguros, como amiodarona o procainamida.

Presentación:
Cápsulas de 200 mg (Quinicardina®) y de 275 mg (Longacor ®, Cardioquina®).

Dosificación y posología:
Se inicia el tratamiento con 200-400 mg (1-2 cápsulas) cada 6 horas, aumentando la dosis cautelosamente hasta alcanzar el efecto deseado.

Precauciones:
Contraindicado en trombocitopenia, púrpura trombocitopénica, miastenia gravis, bloqueos AV de alto grado (excepto pacientes con marcapasos funcionante), síndrome de QT largo o administración de fármacos que lo alarguen (p.e. quinolonas). Puede favorecer una intoxicación digitálica. Se debe probar inicialmente con una cápsula por si hubiera reacción de hipersensibilidad o cinconismo (cuadro caracterizado por dolores de cabeza, sordera y síntomas de congestión cerebral) e interrumpir si aparece

ensanchamiento del QRS (> del 25% del basal) o alargamiento del QT > 0,6 s. **Es recomendable administrar a horas exactas para evitar picos en los niveles plasmáticos.**

32. SOTALOL (Sotapor ®).

Acciones y utilidad:
Antiarrítmico de clase III de acción βbloqueante no selectiva, indicado fundamentalmente en la prevención de taquicardias supraventriculares y ventricular.

Presentación:
Comprimidos de 80 y 160 mg.

Dosificación y posología:
- **Arritmias ventriculares:** Inicial: 80 mg/día dosis única o en 2 tomas. Ajustar gradualmente a intervalos de 2-3 días hasta 240-320 mg diarios, siendo la dosis habitual de 160-320 mg diarios divididos en 2-3 dosis. Algunos pacientes con TV potencialmente letal pueden requerir dosis superiores de hasta 480-640 mg diarios, debiéndose sopesar posibles beneficios y efectos adversos.
- **FA y flúter auricular:** Inicial: 80 mg/día dosis única o en 2 tomas. Si a los 3 días no se ha reducido la respuesta ventricular y no se ha alargado el intervalo QT se puede incrementar la dosis a 120 mg diarios administrados en 2 dosis, y posteriormente a 160 mg diarios divididos en 2 dosis.

Precauciones:
Está contraindicado en el asma, bradicardia, shock cardiogénico e ICC, bloqueo AV de segundo o tercer grado (excepto portadores de marcapasos funcionante), síndrome de QT largo congénito o adquirido, potasemia < 4 mEq/l y en la enfermedad del seno. **Administrar fuera de las comidas.**

33. SULFATO DE MAGNESIO (Sulmetin ®)

Acciones y utilidad:
Es un cofactor enzimático indicado en el tratamiento y prevención de la hipomagnesemia, V/FV polimórfica (Torsade de Pointes) con QT largo y FV/TVSP causadas por hipomagnesemia. También se utiliza en la preven-

ción y tratamiento de convulsiones en preeclampsia y eclampsia severas y en el asma refractaria a tratamiento. Su déficit se asocia a mayor incidencia de arritmias, IC y muerte súbita.

Presentación:
Ampollas de 10 ml con 1,5 mg y solución al 50%.

Dosificación y posología:
- **Torsade de Pointes o FV/TVSP asociada con Torsade de Pointes:** 1-2 g (2-4 ml de solución al 50% ó 1 ampolla) en 10 ml SSF o glucosado 5% a pasar en 15 min ó 1-2 min en caso de parada por vía IV o intraósea.
- **En el asma o broncoespasmo refractario a tratamiento habitual**: administrar 2 g IV en 100 ml de SSF en 15-30 minutos.
- **En eclampsia y preeclampsia**: 4-5 g en infusión IV, seguido de 1-2 g por hora en perfusión continua, con una dosis máxima de 40 g en 24 horas.

Precauciones:
Está contraindicado en bloqueos A-V o lesión miocárdica. Es incompatible en Y con anfotericina B, amiodarona y cefalosporinas. **Administrar en bolo diluido o en perfusión a un ritmo inferior a 150 mg/min.**

34. URAPIDIL (Elgadil®).

Acciones y utilidad:
Antagonista selectivo de receptores alfa-1-adrenérgicos postsinápticos periféricos. Se utiliza en urgencias hipertensivas, en especial, en la encefalopatía hipertensiva, hemorragia intracraneal e HTA peri y postoperatoria (incrementos tensionales asociados a intubación y extubación).

Presentación:
Ampollas de 50 mg en 10 ml.

Dosificación y posología:
- **Dosis inicial:**
    - Bolo de 25 mg en 20 s. repetible dos veces cada 5 minutos (25 mg – 50 mg) si no hay respuesta suficiente de PA. A continuación pasar a dosis de mantenimiento, si respuesta adecuada.

  - Perfusión IV o jeringa eléctrica. Dosis inicial: perfusión de 2 mg/min (88 gotas = 4,4 ml/min) o jeringa 2 mg/min (1 ml/min), pasando a dosis de mantenimiento si reducción suficiente de PA.
- **Dosis de mantenimiento**, si precisa: Preparar 250 mg (5 ampollas) en 500 ml de suero glucosado 5%, iniciando una perfusión IV a ritmo de 9 mg/hora (7 gotas/min ó 21 ml/h) hasta 30 mg/hora (21 gotas/min ó 63 ml/h). Si HTA perioperatoria se puede iniciar la perfusión a 6 mg/hora equivalente a 264 gotas ó 13,2 ml/min con una dosis máxima de 60-80 mg/hora. No se puede utilizar más de 1 semana de tratamiento.

Precauciones:
Está contraindicado en caso de hipersensibilidad, insuficiencia hepática severa, estenosis del istmo de la aorta y en embarazo y lactancia (por no haber experiencia clínica).

35. VERAPAMIL (Manidón ®)

Acciones y utilidad:
Antiarrítmico clase IV que disminuye la conducción en el nodo A-V debido a su efecto inotrópico, cronotrópico y dromotrópico negativo y, con ello, el consumo de oxígeno. Está indicado en el tratamiento y control de la respuesta ventricular en la fibrilación y flúter auricular rápidos y de otras TSV en ausencia de preexcitación. También se utiliza, vía oral, en el tratamiento y control del ángor y de la HTA.

Presentación:
Ampollas de 2 ml con 5 mg, así como comprimidos de 80 mg, retard de 120 y 180 mg e HTA con 240 mg.

Dosificación y posología: En TSV:
Bolo lento IV: 2,5-5 mg en 2 minutos (3 minutos en ancianos), repetible una segunda dosis a los 15-30 minutos de 5-10 mg (aproximadamente 15 mg/Kg), hasta una dosis máxima de 20-30 mg.

Precauciones:
Contraindicado en disfunción severa de ventrículo izquierdo, bloqueos A-V de alto grado o enfermedad del seno (excepto en portadores de marcapasos funcionante), hipotensión o shock cardiogénico, taquicardias supra-

ventriculares con reentradas ortodrómicas (WPW, LGL), así como la administración IV en caso de taquiarrítmias de QRS ancho o tratamiento con βbloqueantes IV. No asociar en Y con albúmina, anfotericina B, ampicilina, oxacilina, pantoprazol **o bicarbonato sódico.**

14.3. Fluidoterapia.

1. Equipos de Infusión Intravenosa.

Sistema convencional: 20 gotas = 1 ml (aproximadamente, dependiendo de la viscosidad de la solución).

Microgotero: 60 µgotas = 1ml (aproximadamente, dependiendo de la viscosidad de la solución).

1 gota = 3 µgotas = 0,05 ml.
1 gota/min = 3 µgotas/ min = 3 ml/h.

2. Ritmo de las infusiones intravenosas para 500 ml de solución.

Horas	*Mililitros/hora*	*Gotas/minuto*
1	500	166
2	250	83
3	167	55
4	125	41
5	100	33
6	84	28
7	71	23

Horas	*Mililitros/hora*	*Gotas/minuto*
8	63	20
9	55,5	18
10	50	16
11	45	15
12	42	13
24	21	7

3. Velocidad de infusión dependiendo del volumen prescrito en 24 horas.

Mililitros/24 horas	*Mililitros/hora*	*Gotas/minuto*
500	21	7
1.000	42	13
1.500	63	21
2.000	84	28
2.500	105	35
3.000	125	41
4.000	167	55

14.4. Tratamiento eléctrico.

14.4.1. Desfibrilación eléctrica.

1. **Importancia.**

En la parada cardiorrespiratoria (PCR) el primer ritmo monitorizado, en un nivel pre o intrahospitalario, fue la FV/TVSP, ritmos que también aparecían en algún momento durante la reanimación de pacientes que habían presentado inicialmente otra situación eléctrica (asistolia o disociación electromecánica). Por otra parte, el tratamiento más efectivo de estos ritmos es la desfibrilación eléctrica, cuya eficacia disminuye rápidamente con el tiempo (entre un 10-15% cada minuto que pasa), reduciendo significativamente la posibilidad de éxito de la misma. Y así, la FV tiende a convertirse en asistolia transcurridos unos minutos y, pasados 4-8 minutos, la incidencia de taquiarritmia ventricular es menor del 60%. Por todo esto, en la actualidad se recomienda que, en el medio sanitario, la desfibrilación se realice en los 3 primeros minutos desde el inicio de la PCR es estas dos situaciones eléctricas.

Para poder cumplir con esta recomendación, y atendiendo al funcionamiento de las instituciones sanitarias en nuestro país, puede resultar improbable que ésta se cumpla en la mayoría de los casos, si la enfermera de la unidad no realiza la desfibrilación.

2. **Tipos de desfibriladores.**

Existen tres tipos de desfibriladores:

- **Desfibriladores manuales**, en los que el reanimador realiza todas las acciones (enchufa el aparato, monitoriza al paciente, valora el ritmo, decide si la arritmia es desfibrilable o no, decide su uso, prepara al paciente y las palas, decide la potencia de la descarga, carga el aparato y realiza la descarga). Pueden ser monofásicos, en los que la corriente va en un solo sentido (de una pala a otra), o bifásicos (doble sentido de la corriente), siendo más efectivos estos últimos.

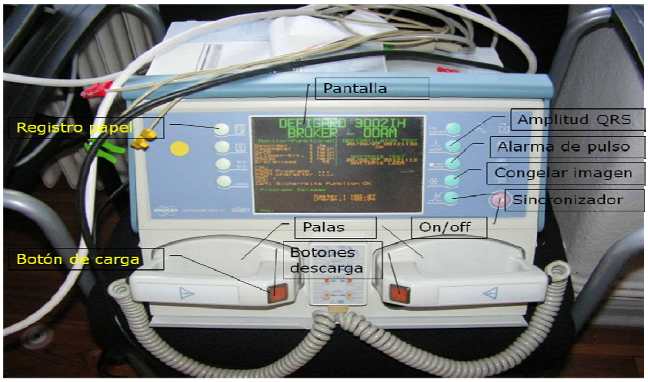

Fig. 1.14. Desfibrilador eléctrico manual.

- **Desfibriladores semiautomáticos (DESA),** en los que tras enchufar el aparato, éste nos da instrucciones para que coloquemos los electrodos, posteriormente analiza el ritmo del paciente y, en caso de ser desfibrilable, se carga y nos avisa que no toquemos al paciente y pulsemos el botón de descarga.

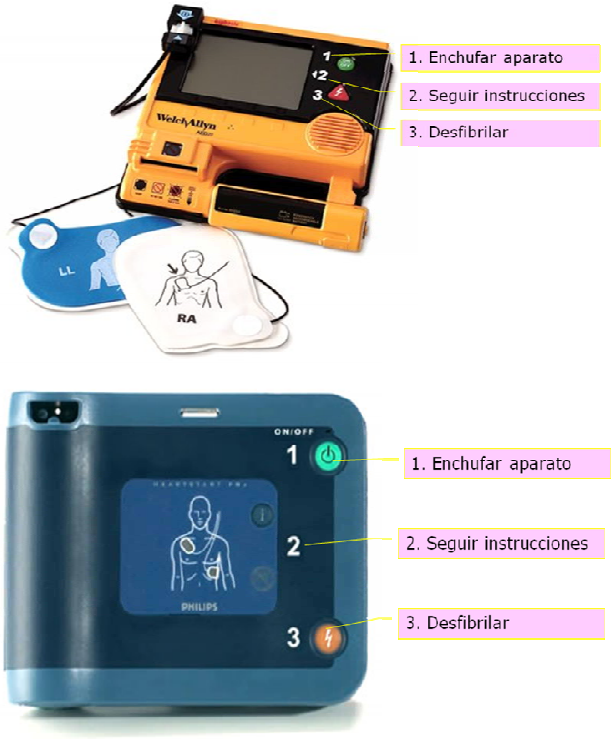

Fig. 2.14. Desfibriladores eléctricos semiautomáticos (DESA).

- **Desfibrilacores automáticos internos (DAI),** que son implantados, con una técnica similar a la de un marcapasos, y lo realizan todo: monitorizan al paciente y, si aparece un ritmo desfibrilable, se cargan y realizan la descarga.

3. <u>Técnica:</u>

- **Desfibrilador manual:**

1. Monitorice al paciente con los cables del desfibrilador en la derivación D_{II}, colocándolos en hombros e hipocondrios y dejando el tórax despejado, para que no molesten al realizar el masaje cardiaco y la desfibrilación (recuerde la regla RANA para su colocación).
2. Valore el ritmo del paciente, para lo que será necesario que se detenga momentáneamente el masaje o se realice durante la ventilación, dado que el masaje interfiere con la valoración al aparecer complejos en el monitor a modo de QRS anchos. Tras la valoración la RCP debe reanudarse.
3. Si se trata de un ritmo desfibrilable, despeje el pecho del paciente, retirando cadenas, medallas y parches de medicación (ya que existe riesgo de quemaduras por establecimiento de un arco voltaico con el aluminio de su cubierta).
4. Aplique pasta conductora a las palas (se podrían sustituir por compresas impregnadas en suero fisiológico, si carecemos de ésta).
5. Mantenga o ponga el mando en posición asincrónica o no sincronicada (generalmente está en esta posición). Si, por error o nerviosismo, presionamos el botón correspondiente y lo ponemos en posición sincrónica antes de cargar, el aparato no funcionará al no poder localizar un ritmo con el que sincronizar la descarga (podemos subsanar este problema presionando nuevamente el botón para quitar la sincronización).
6. Seleccione la potencia de la descarga (360 J en desfibriladores monofásicos, 150-200 J en bifásicos y 4 J/Kg de peso en niños).
7. Cargue el desfibrilador.
8. Avise para que se retiren los reanimadores.
9. Coloque las palas: pala negativa (negra) en región infraclavicular derecha paraesternal, y pala positiva (roja) en el ápex. Si no están señaladas pueden colocarse indistintamente. Evite colocar las pa-

las directamente sobre generadores de marcapasos implantados (retírelas unos 10-12 cm de éstos).
10. Compruebe que la pasta conductora o el suero de las compresas no contactan entre si.
11. Presione fuertemente las palas sobre el tórax.
12. Compruebe que nadie está tocando al paciente o la cama, incluido Ud. mismo.
13. Confirme el diagnóstico de FV/TVSP en el monitor de ECG.
14. Oprima simultáneamente los botones de descarga de ambas palas.
15. Compruebe que la descarga se ha producido al provocar un movimiento de contracción musculoesquelética en el paciente.
16. Continúe según protocolo con SVB.

- **Desfibrilador semiautomático:**

En los desfibriladores semiautomáticos es el propio aparato el que, tras ser enchufado, va dando las instrucciones al reanimador, de forma sonora siempre y, alguno de ellos, también escribiéndolas en el monitor. Las instrucciones pueden ser las siguientes:

1. Coloque los electrodos sobre el pecho descubierto del paciente (la posición viene dibujada en el aparato o en los mismos electrodos y es la misma utilizada para la desfibrilación manual, ya descrita previamente).
2. Analizando ritmo, no toque al paciente.
3. Aléjese del paciente y presione botón de descarga (esto lo dirá si la arritmia detectada es desfibrilable, habiéndose cargado automáticamente a la potencia preseleccionada). Si se está ventilando con oxígeno, eleje la mascarilla durante la desfibrilación al menos un metro.
4. No se aconseja realizar descarga, valore al paciente y continúe soporte vital básico, si procede (si no hay signos de vida en caso de asistolia o actividad eléctrica sin pulso). En caso de aparecer un ritmo compatible con gasto cardiaco se detendrá la RCP.
5. A los 2 minutos, el aparato volverá a analizar el ritmo para valorar la necesidad de una nueva descarga.

14.4.2. Otras técnicas de tratamiento eléctrico.

1. Cardioversión eléctrica.

Los desfibriladores manuales permiten, además de desfibrilar, la cardioversión eléctrica, es decir, la administración de un choque eléctrico sincronizado, mediante una descarga de 20-30 ms. después del pico de la onda R. Esto implica, que si no existen complejos QRS de cierto voltaje, que sean captados por el circuito de sincronización, no se producirá la descarga. En la práctica es útil para revertir todas las arritmias, excepto la FV y la asistolia.

La técnica de cardioversión eléctrica es la misma que la utilizada en la desfibrilación, pero al estar el paciente consciente habitualmente, se requiere la sedación previa, la administración de oxígeno y, como se ha mencionado previamente, realizar la descarga de manera sincronizada. En este caso, tras la descarga, se comprueba además la aparición de un ritmo en el monitor y se valora su efectividad comprobando el pulso; actividades que en una parada cardiorrespiratoria no se realizan hasta completar 2 minutos de reanimación cardiopulmonar básica (ventilaciones y compresiones).

2. Colocación de un marcapasos.

El marcapasos es un dispositivo electrónico capaz de generar impulsos que activen artificial y rítmicamente al corazón. Se utilizan cuando éste es incapaz de producir marcapasos naturales que mantengan una frecuencia y un ritmo adecuados para satisfacer las necesidades del organismo, es decir, cuando tiene bradicardias sintomáticas o bloqueos AV avanzados.

El marcapasos más conocido es el transvenoso, consistente en un dispositivo implantado, similar a un desfibrilador interno automático (DAI), que capta el ritmo del paciente y si éste tiene una frecuencia baja, se dispara generando un impulso que estimulará la aurícula, el ventrículo o ambos, mediante uno o dos electrodos introducidos a través la arteria subclavia. De forma provisional, se puede colocar un marcapasos transitorio externo, hasta realizar la intervención requerida para implantar el interno.

Para situaciones de emergencia, algunos desfibriladores cuentan también con marcapasos externo transcutáneo, capaz de estimular el corazón a través de la piel. Para ello, se colocan los electrodos en el tórax del paciente (uno anterior y otro posterior generalmente), se ajusta el aparato para poder sensar el ritmo del paciente, se captura este ritmo a una frecuencia superior para sustituir éste por el del marcapasos y a la menor intensidad posible, para minimizar su disconfort.

🕮 Realice los ejercicios correspondientes al tema 14.

15. EJERCICIOS

1. Ejercicios tema 1.

Ejercicio 1.1.

Una con flechas las características de las células cardiacas con el nombre de las mismas.

Capacidad de despolarizarse ante la llegada de un estímulo	**Cronotropismo**	**Excitabilidad**
Capacidad de transmitir potenciales de acción	**Inotropismo**	**Contractibilidad**
Capacidad para no responder a estímulos	**Batmotropismo**	**Automatismo**
Capacidad de acortamiento mediante fuerza o tensión	**Dromotropismo**	**Conductividad**
Capacidad de generar impulsos propios	**Refractariedad**	

Ejercicio 1.2.

Ponga el nombre de cada estructura del sistema de conducción eléctrico.

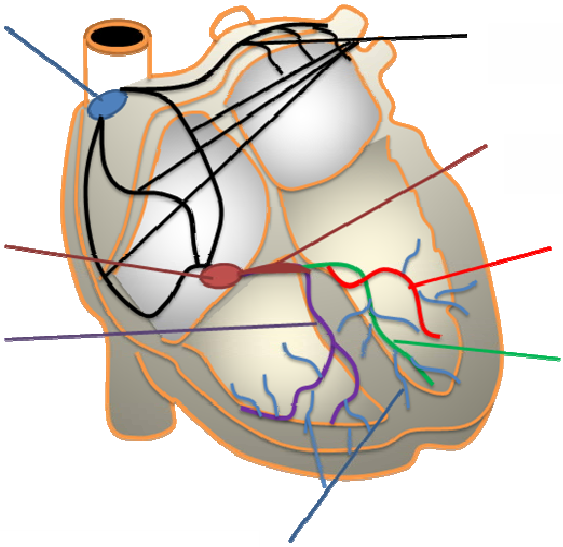

Ejercicio 1.3.

Complete las siguientes frases con el contenido adecuado.

El marcapasos fisiológico del corazón es _____ _____. La frecuencia cardiaca aumenta por influencia del sistema nervioso _____ y desciende por el _____. Cuando el marcapasos fisiológico del corazón falla pueden aparecer ritmos ectópicos o de _____ que salen a solucionar la ausencia de ritmo superior. Estos posibles ritmos ectópicos son el _____ que funciona entre _____ lat/min; el _____ que funciona entre _____ lat/min, y el _____ que funciona entre _____ lat/min. Aunque estos ritmos ectópicos también pueden originar arritmias graves, el mecanismo que con mayor frecuencia origina arritmias letales se conoce con el nombre de _____.

2. Ejercicios tema 2.

Ejercicio 2.1.

Coloque cada derivación en el lugar que valora del corazón, teniendo en cuenta que las de fondo azul son periféricas y valoran el plano frontal, y las de color claro son precordiales y valoran el plano horizontal.

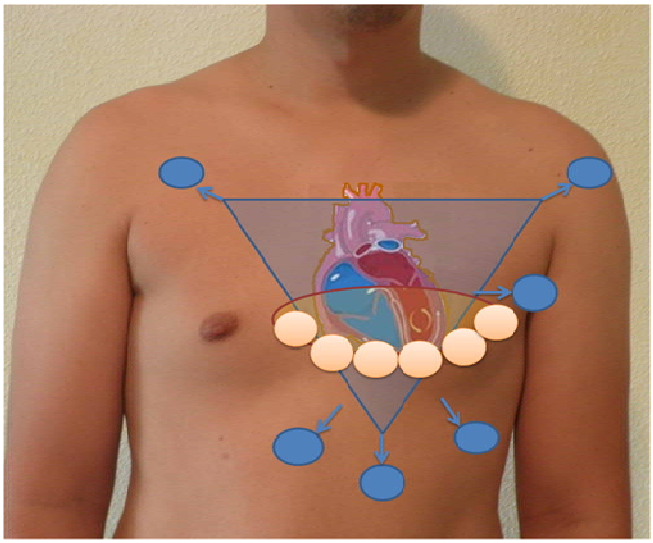

Ejercicio 2.2.

Indique qué electrodo se coloca en cada una de las posiciones que aparecen en el dibujo.

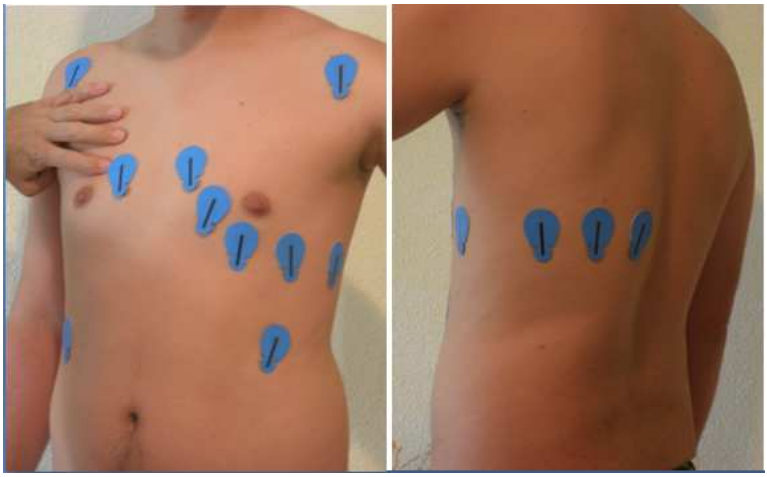

Ejercicio 2.3.

¿Qué alteraciones electrocardiográficas pueden tener una especial relevancia clínica para el paciente?

Ejercicio 2.4.

Complete la siguiente frase con el contenido adecuado.

Para monitorizar arritmias en monitorización continua, el electrodo verde se coloca en el mismo lugar en el que colocamos _____ y para monitorizar signos de cardiopatía isquémica se coloca en el mismo lugar en el que colocamos _____.

3. Ejercicios tema 3.

Ejercicio 3.1.

Localice en el dibujo las ondas P, Q, R, S, T y U; el complejo QRS; el punto J, el espacio PR y los intervalos PR, QT y ST.

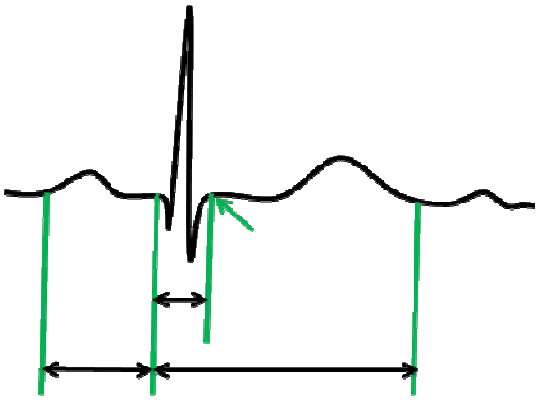

Ejercicio 3.2.

Responda verdadero (V) o falso (F) a las siguientes afirmaciones.

Afirmación	V	F
La onda P representa la repolarización de las aurículas		
Una onda P es demasiado alta cuando mide más de 2,5 mm de voltaje		
Una onda P es demasiado ancha cuando mide más de 2 cuadraditos		
El QRS representa la despolarización ventricular		
La onda Q es la primera onda que aparece en el QRS y puede ser positiva o negativa		
El QRS excesivamente es ancho cuando mide tres o más cuadraditos pequeños		
El QRS y la onda P tienen la misma morfología en todas las derivaciones		
El QRS es positivo cuando se aleja el impulso de esa derivación		
El intervalo PR o PQ representa el retardo del impulso realizado en el nodo AV		
El intervalo PR o PQ debe medir de ancho entre 3 y 5 cuadrados pequeños		
El intervalo PR o PQ debe medir igual en todos los individuos		
El punto J marca el inicio del espacio ST		
El espacio ST y la onda T representan la despolarización ventricular		
La onda T debe ser siempre negativa en aVR y positiva en DII en un ECG normal		
El intervalo QT representa el ciclo cardiaco auricular		
El intervalo QT varía con la frecuencia cardiaca		
La onda U aparece de forma habitual en el ECG		

Ejercicio 3.3.

Identifique las diferentes ondas en los electrocardiogramas siguientes.

4. Ejercicio tema 4.

Ejercicio 4.1.

Calcule, de manera aproximada, el eje eléctrico de los siguientes electrocardiogramas:

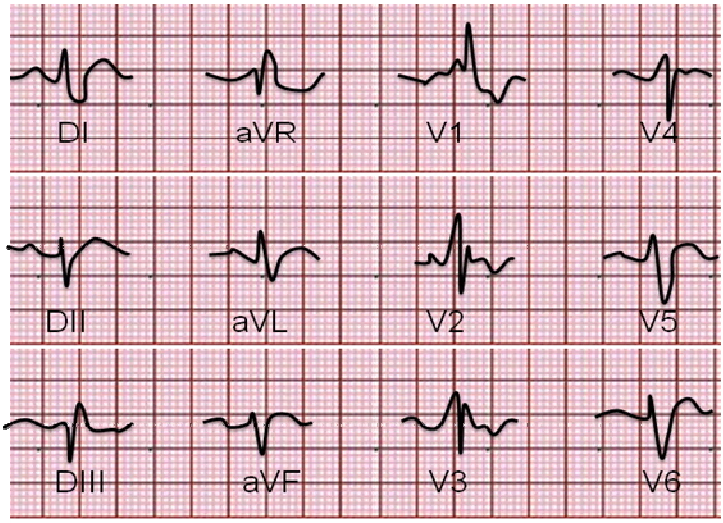

1.

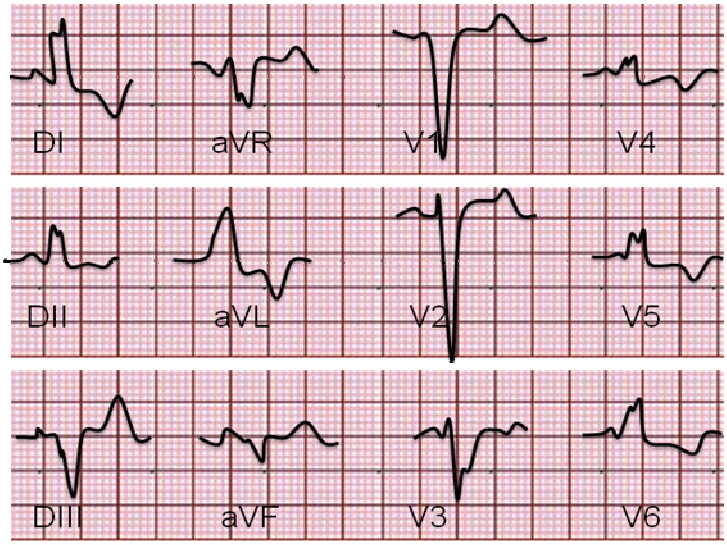

2.

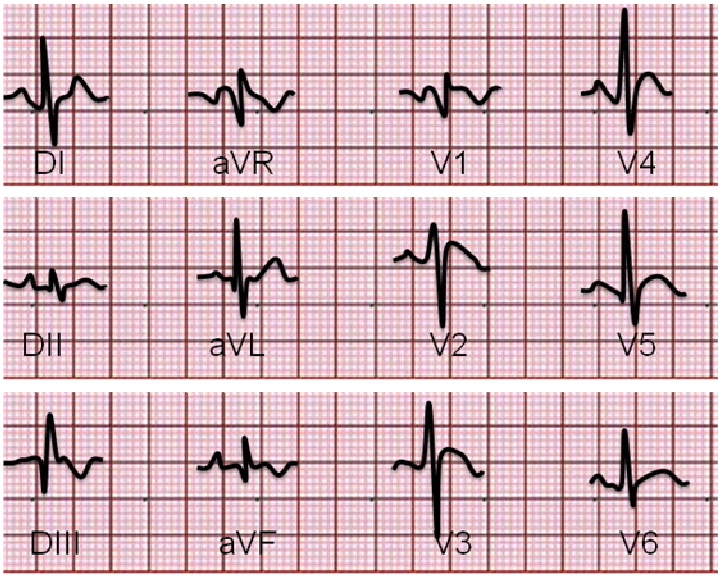
DI
aVR
V1
V4
DII
aVL
V2
V5
DIII
aVF
V3
V6

3.

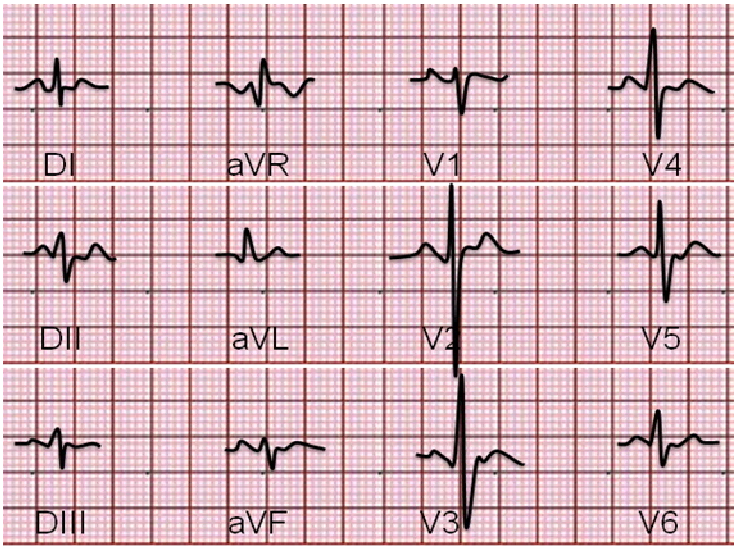
DI
aVR
V1
V4
DII
aVL
V2
V5
DIII
aVF
V3
V6

4.

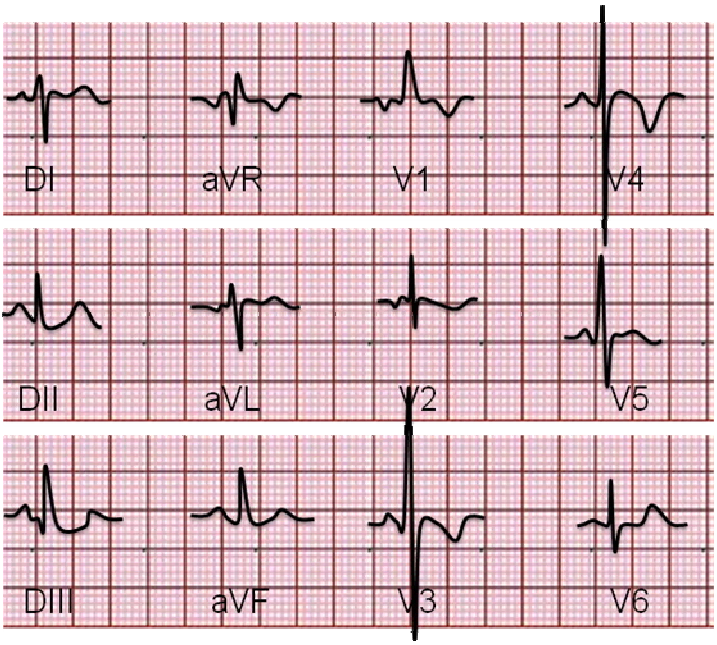
DI
aVR
V1
V4
DII
aVL
V2
V5
DIII
aVF
V3
V6

5.

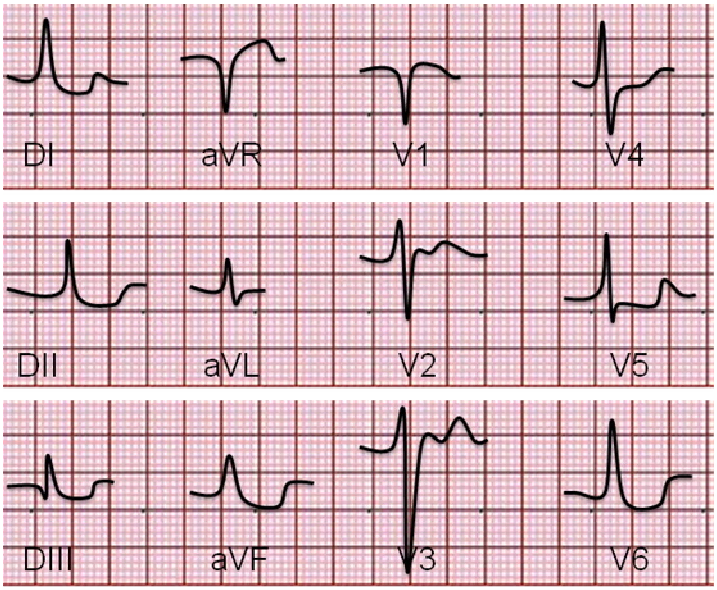
DI
aVR
V1
V4
DII
aVL
V2
V5
DIII
aVF
V3
V6

6.

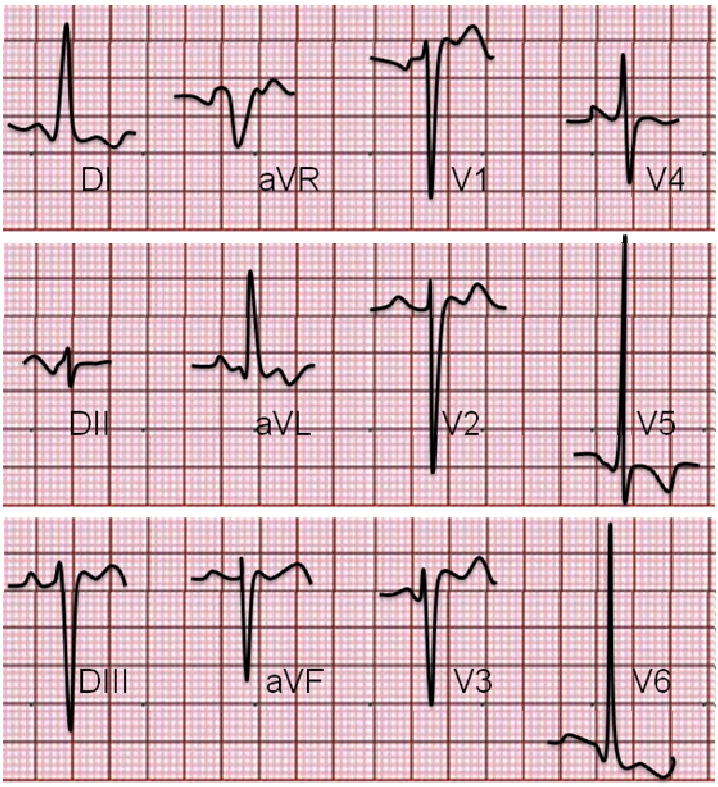
DI
aVR
V1
V4
DII
aVL
V2
V5
DIII
aVF
V3
V6

7.

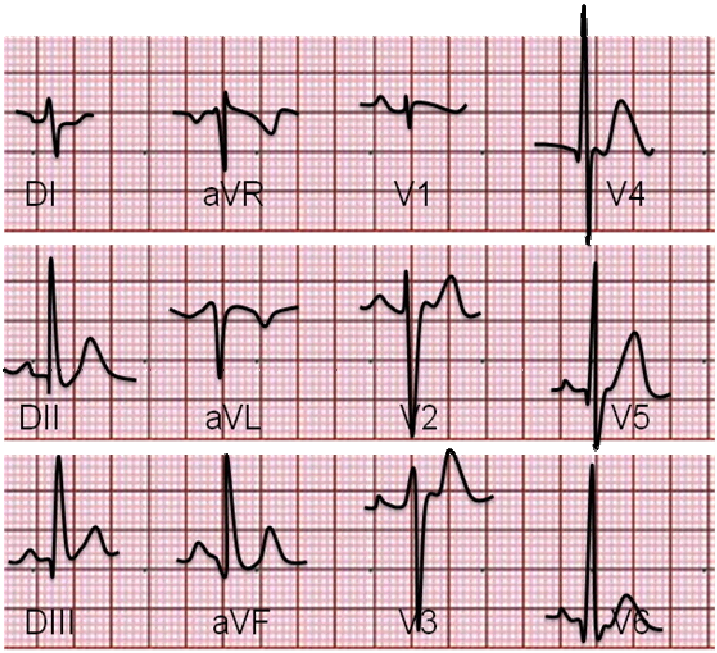
DI
aVR
V1
V4
DII
aVL
V2
V5
DIII
aVF
V3
V6

8.

5. Ejercicios tema 5.

Ejercicio 5.1.

Complete las siguientes equivalencias:
1 min = _____ cuadrados grandes = _____ cuadrados pequeños.
1 cuadrado pequeño = _____ segundos.
1 cuadrado grande = _____ segundos = _____ cm.
1 s. = _____ cuadrados grandes = _____ cuadrados pequeños.

Para calcular la frecuencia cardiaca en ritmos regulares:

Dividimos _____ entre el tiempo transcurrido entre dos QRS. Aunque también podemos…
Dividir _____ entre el número de cuadrados grandes que hay entre dos QRS, o
Dividir _____ entre el número de cuadrados pequeños que hay entre dos QRS.

Para calcular la frecuencia cardiaca en ritmos irregulares podemos contar...

30 cuadrados grandes = _____ cm = ____ s. y multiplicar por _____ el número de QRS que haya en ese tiempo, ó
25 cuadrados grandes = _____ cm = ____ s. y multiplicar por _____ el número de QRS que haya en ese tiempo para saber la FC, ó
20 cuadrados grandes = _____ cm = ____ s. y multiplicar por _____ el número de s QRS que haya en ese tiempo.

Ejercicio 5.2.

Calcule la frecuencia cardiaca, teniendo en cuenta que cada 5 cuadrados grandes son un segundo, e identifique las diferentes ondas de los siguientes electrocardiogramas.

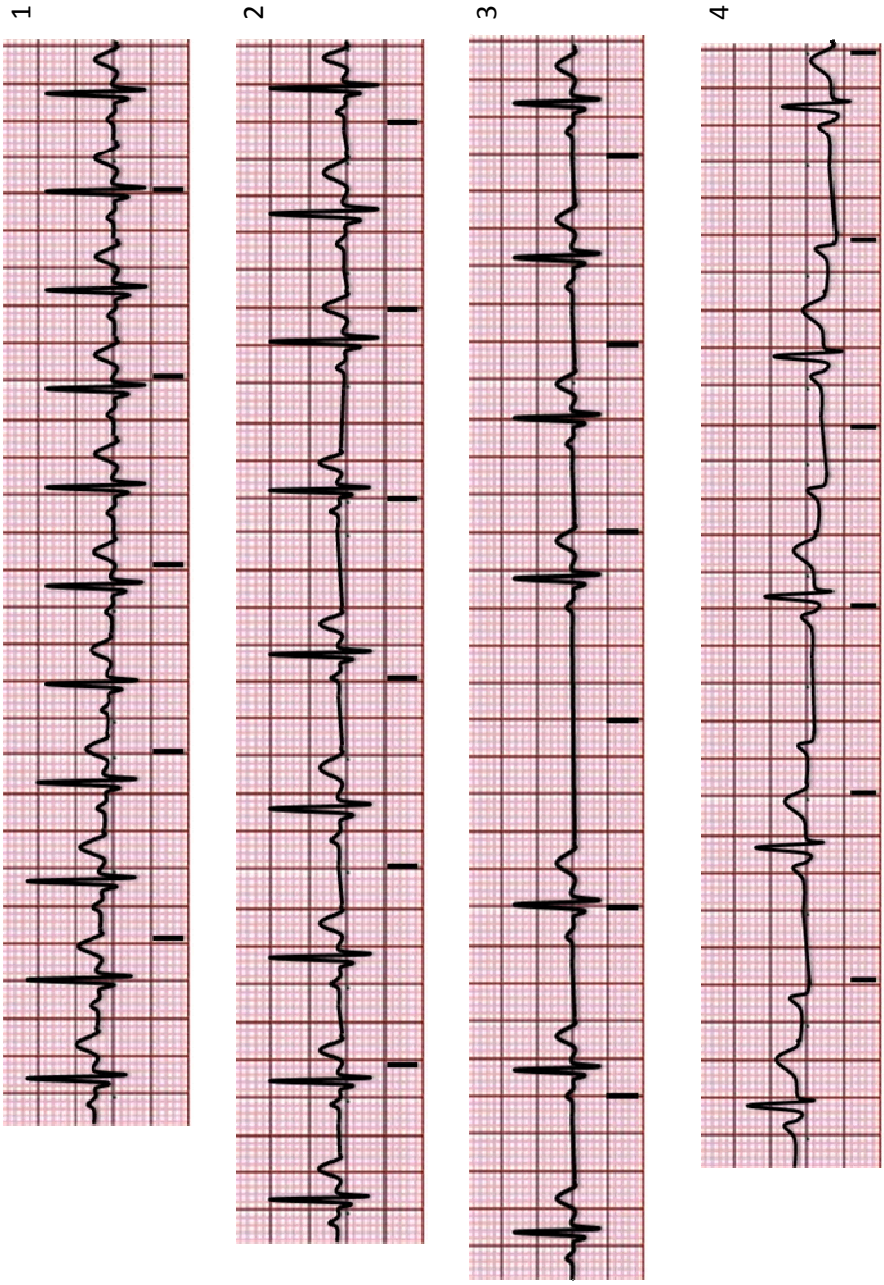

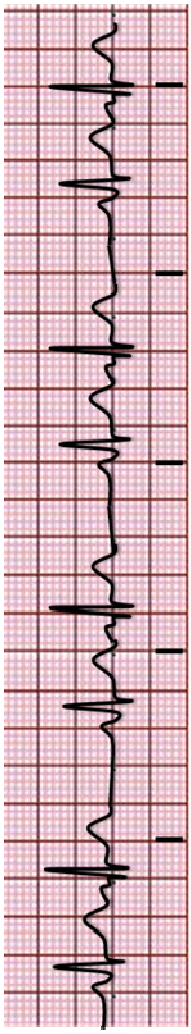
5

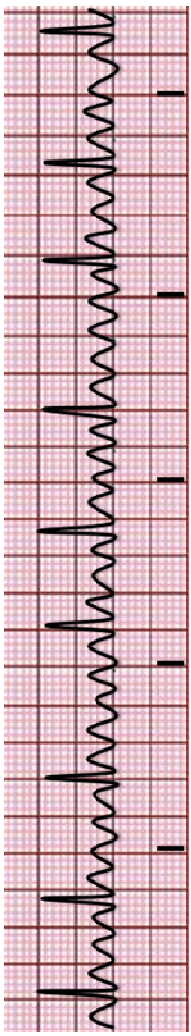
6

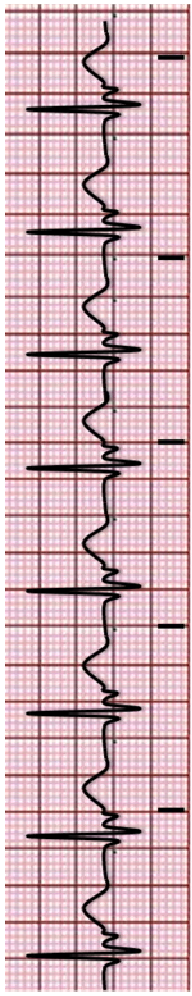
7

8

9

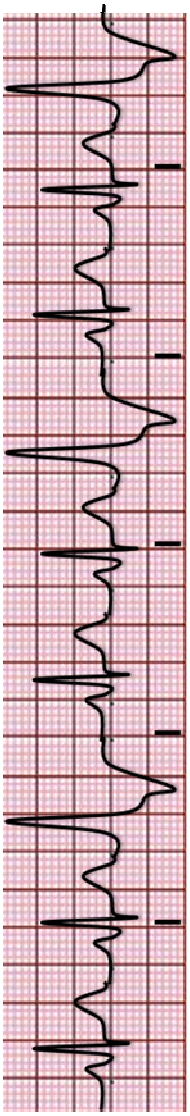

10

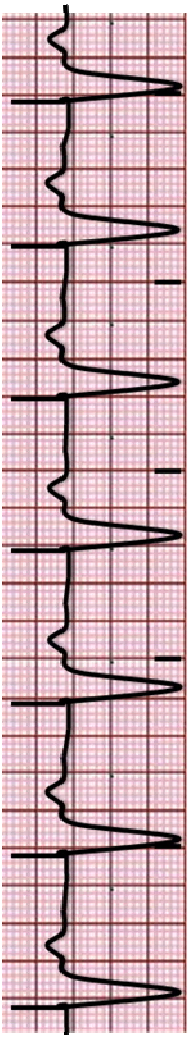

11

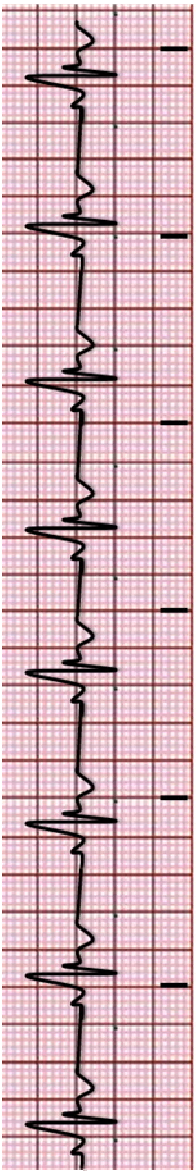

12

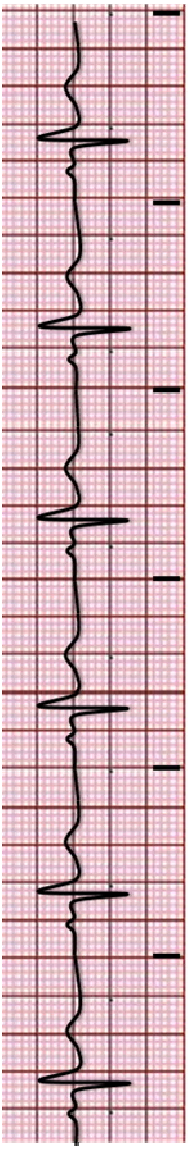

6. Ejercicios tema 6.

Ejercicio 6.1.

Responda verdadero (V) o falso (F) a las siguientes afirmaciones.

Afirmación	V	F
Una onda P demasiado alta o ancha en D_{II} puede ser secundaria a crecimiento auricular		
En los ritmos ventriculares no suele verse la onda P		
La presencia de onda f nos indica que hay una fibrilación auricular		
En un ritmo auricular la P no aparece		
Un PR > 0,20 s se debe a un tipo de bloqueo cardiaco		
Un PR corto puede deberse a ritmos auriculares altos		
La onda Q picuda aislada nos indica que existe una pericarditis antigua		
El QRS excesivamente ancho puede ser secundario a hipertrofia ventricular izquierda		
El QRS es positivo cuando se aleja el impulso de esa derivación		
Una onda Q > del 25% de la altura del QRS puede aparecer en un infarto		
Si una onda P no se sigue de QRS es porque hay un bloqueo de rama		
En algunos bloqueos el intervalo PR puede ser variable		
En los bloqueos de rama es típica la morfología RsR'		
Un QRS con morfología Rs (positivo) en aVR es normal		
El descenso del ST siempre es debido a cardiopatía isquémica		
La onda T invertida y simétrica aparece por isquemia miocárdica		
El intervalo QT largo puede indicar patología grave		
La hiperpotasemia puede hacer que aparezca una onda U		
El eje eléctrico es normal si el QRS es positivo en D_I y aVF		
La onda delta aparece en los bloqueos de tercer grado		

Ejercicio 6.2.

Calcule la frecuencia cardiaca de los siguientes registros e indique si existe alguna irregularidad siguiendo, para ello, el esquema de interpretación estudiado.

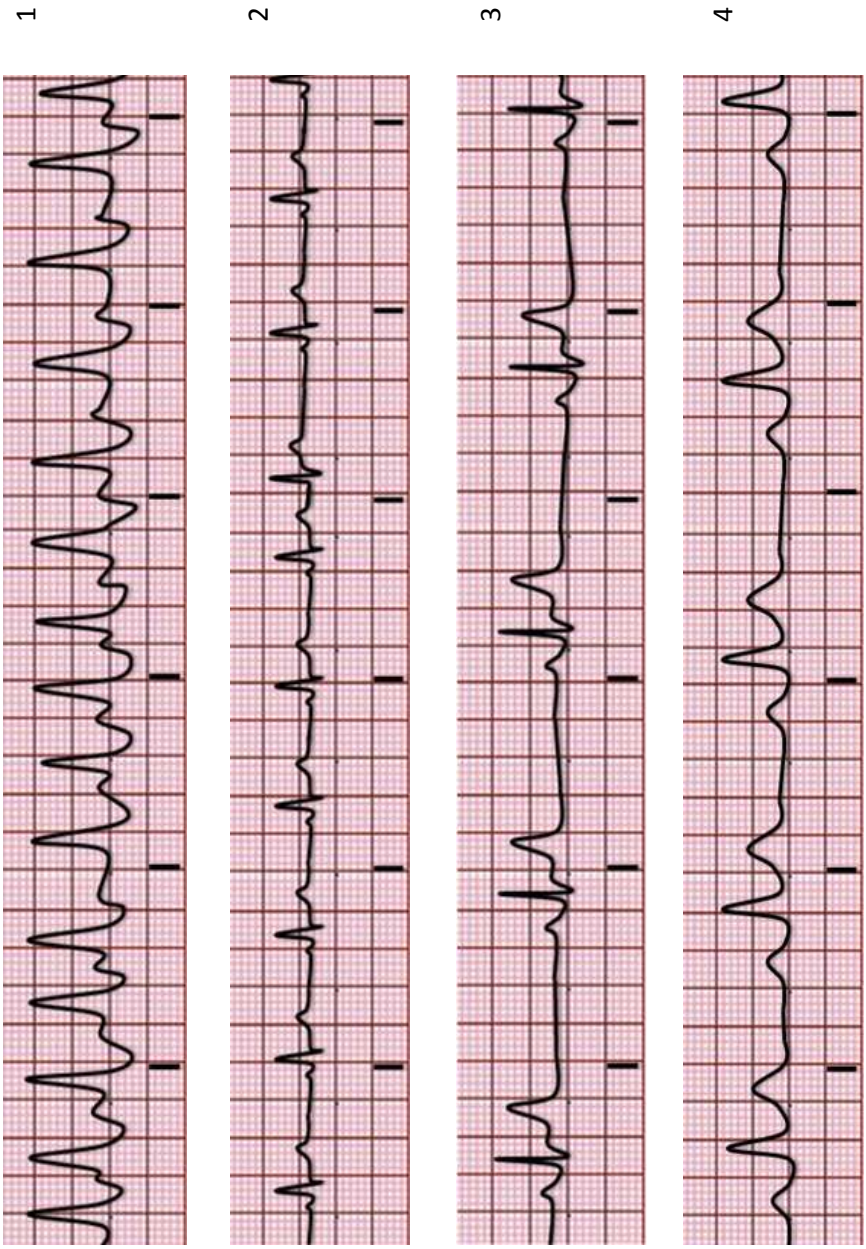

5

6

7

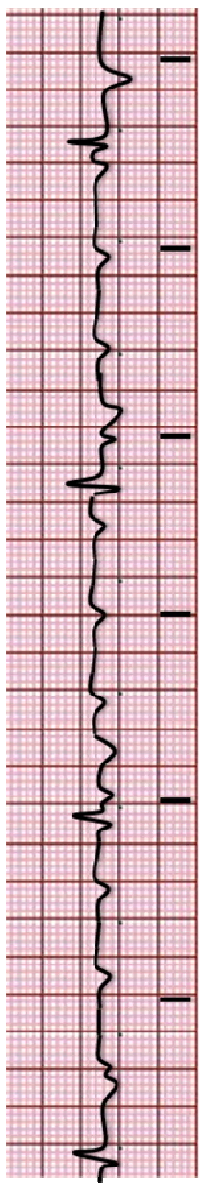
8

9

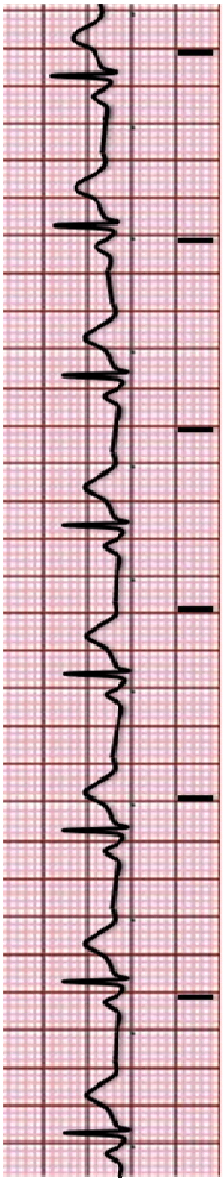

10

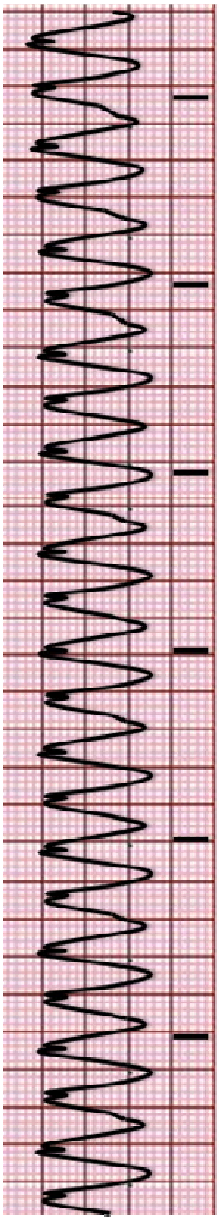

7. Ejercicios tema 7.

Ejercicio 7.1.

Responda verdadero (V) o falso (F) a las siguientes afirmaciones.

Afirmación	V	F
En los ritmos supraventriculares el QRS suele ser estrecho		
Algunas arritmias auriculares pueden cursar con QRS ancho por conducción aberrante		
En la taquicardia y bradicardia sinusal la onda P es diferente a la normal		
La arritmia sinusal es normal en gente joven		
En el paro sinusal hay una pausa igual a dos ciclos RR completos		
En el marcapasos migratorio todas las ondas P son iguales		
El ritmo auricular y el nodal son ritmos de escape		
En el ritmo auricular las ondas P son normales		
El ritmo nodal puede tener ondas P retrógradas o carecer de ellas		
Las extrasístoles nodales tienen el QRS ancho		
Las ondas F son propias del flúter auricular con conducción variable o fija		
En el flúter 2:1 la frecuencia cardiaca está alrededor de 150 lat/min		
El flúter auricular y la fibrilación auricular son ritmos embolígenos		
La fibrilación auricular tiene un ritmo regular y ondas f		
Una taquicardia regular con QRS estrecho a más de 160 lat/min es una TSV sin P		
La TSV puede deberse a reentradas antidrómicas en el WPW		
La TSV puede deberse a reentradas nodales y a taquicardia auricular paroxística		

Ejercicio 7.2.

Identifique en los siguientes registros las arritmias supraventriculares que aparezcan siguiendo, para ello, el esquema de interpretación estudiado.

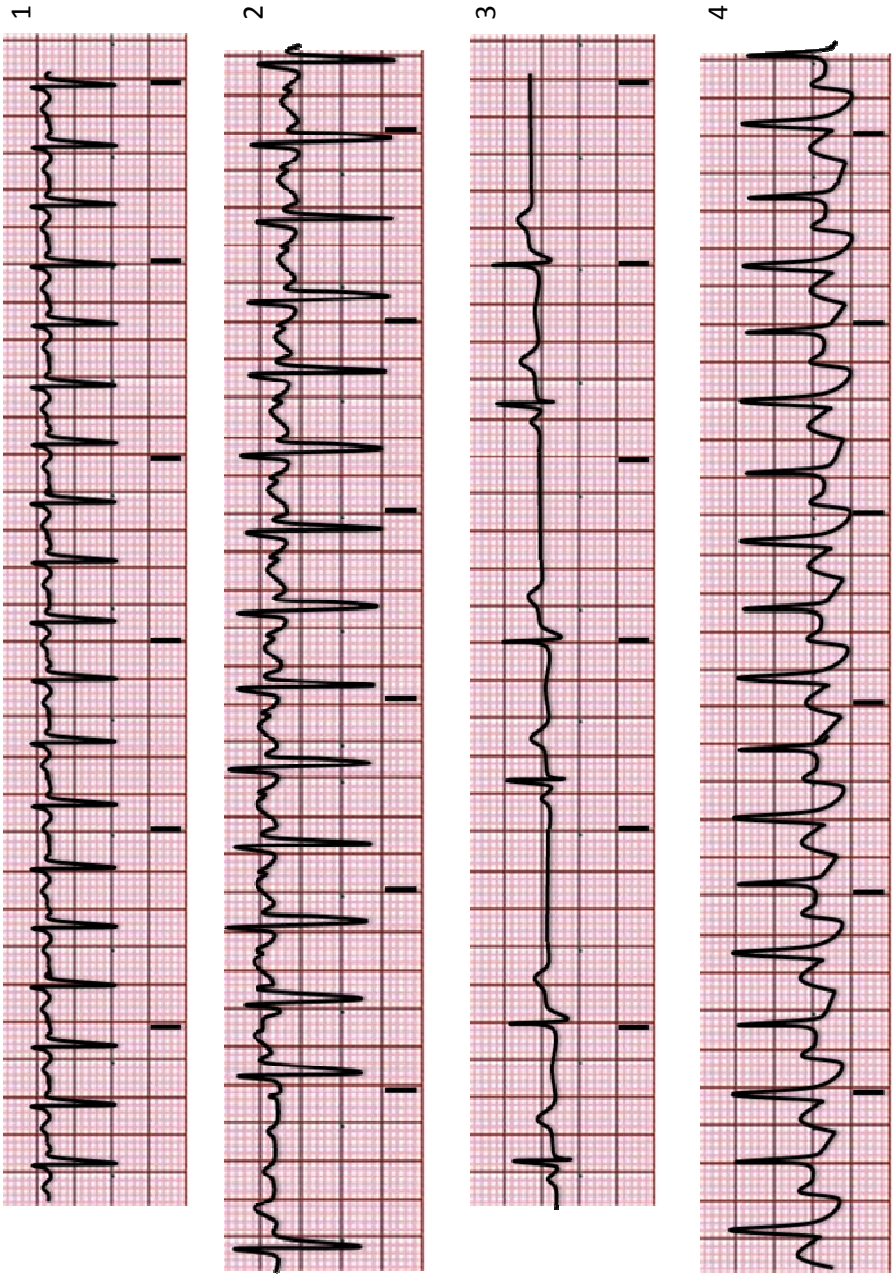

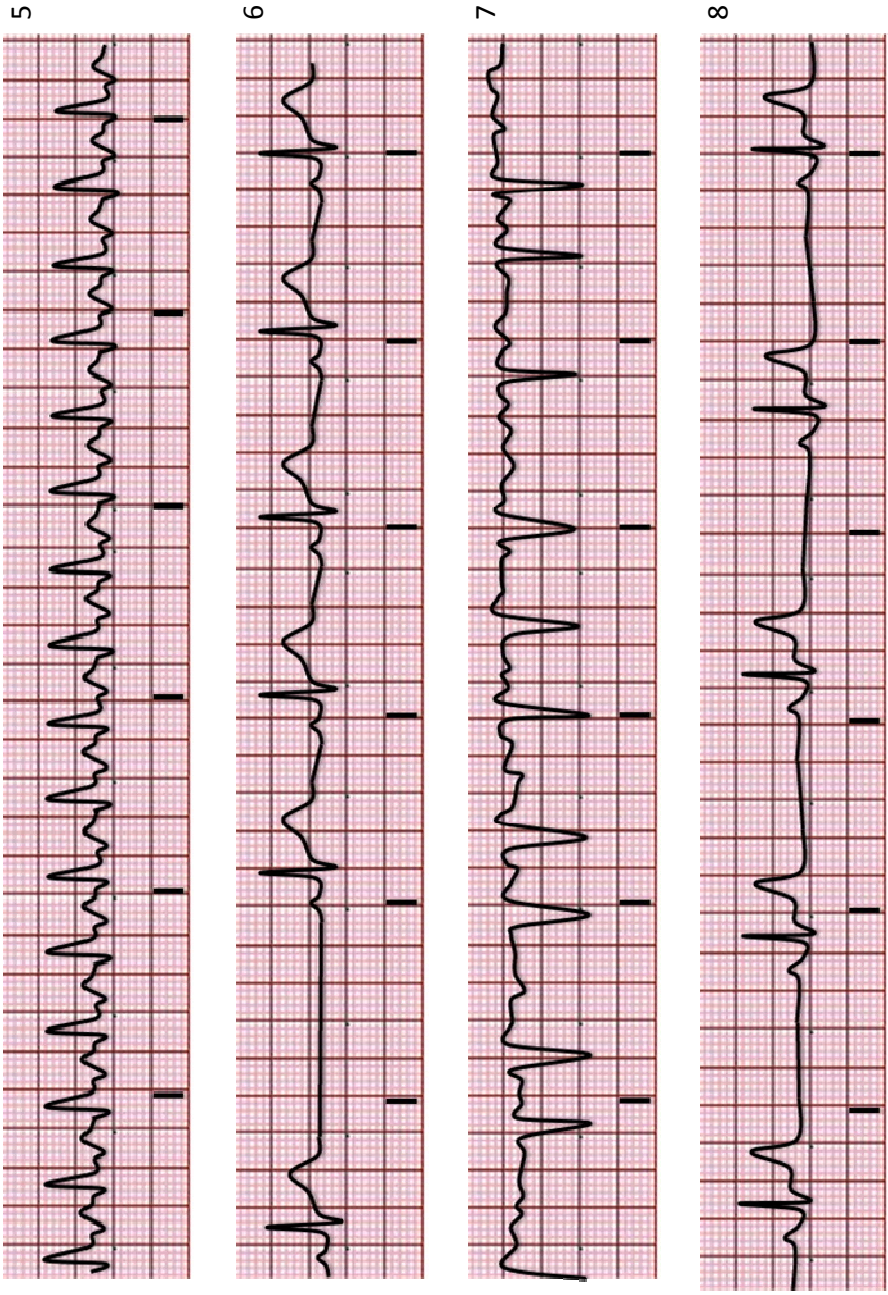
5
6
7
8

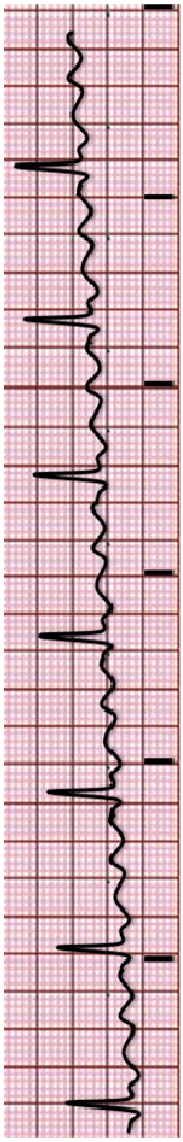
9

10

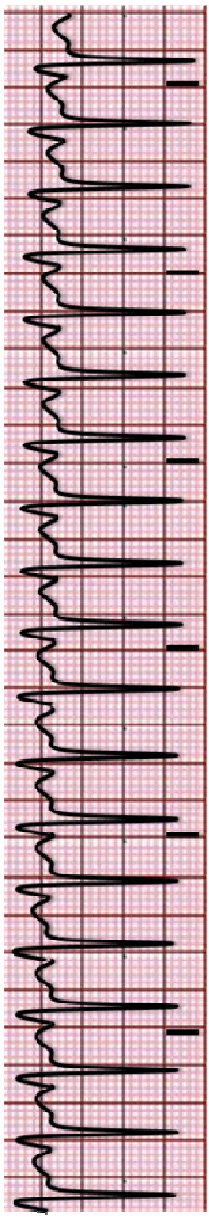
11

12

13

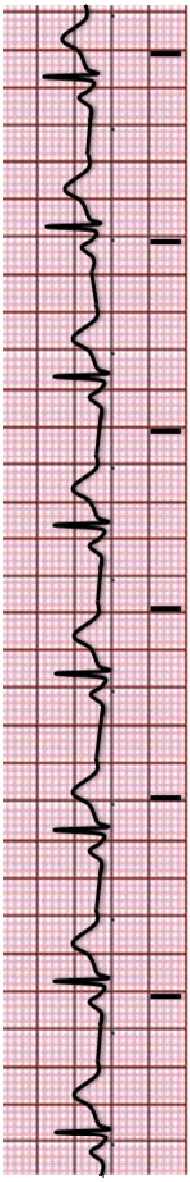

14

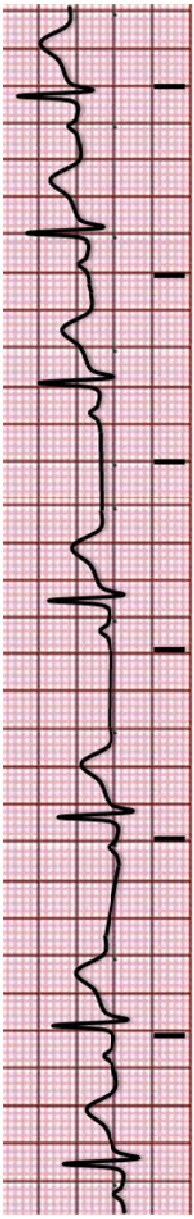

15

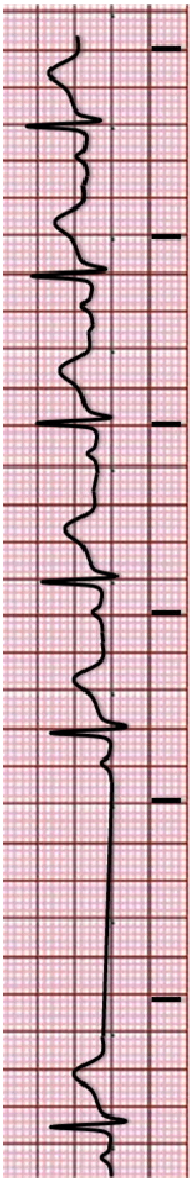

16

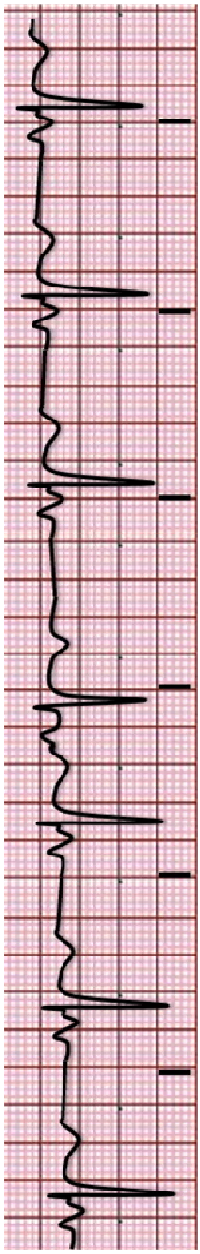

17

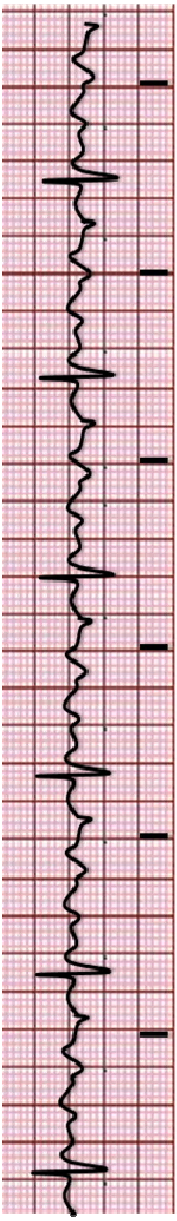

18

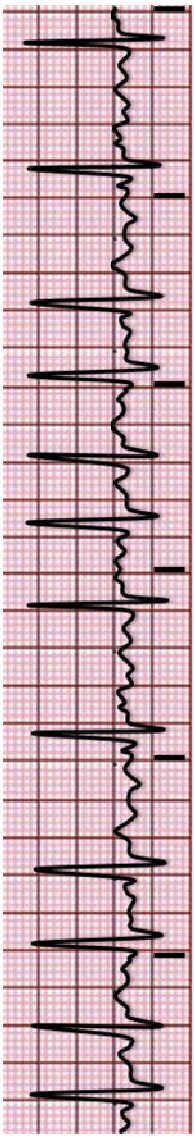

19

20

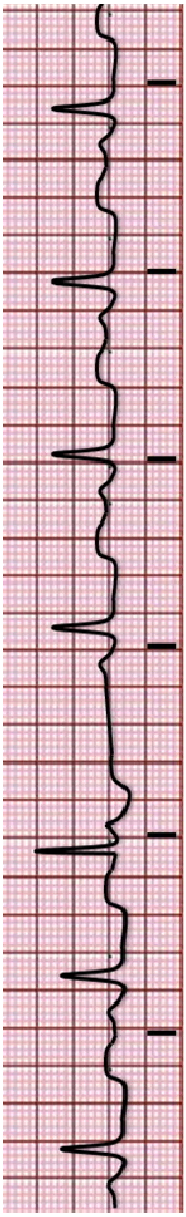

21

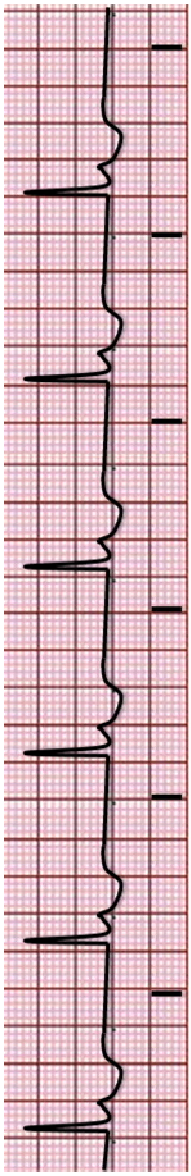

Ejercicio 7.3.

Utilizando el siguiente resumen identifique las arritmias supraventriculares graves que aparecen a continuación.

TSV	Fibrilación Auricular	Flúter Auricular	Flúter conducción variable
Ritmo regular Fc > 160 ¿Ondas P normales?	Ritmo irregular Ondas f	Ritmo regular Ondas F FC ≅ 150	Ritmo irregular Ondas F

1

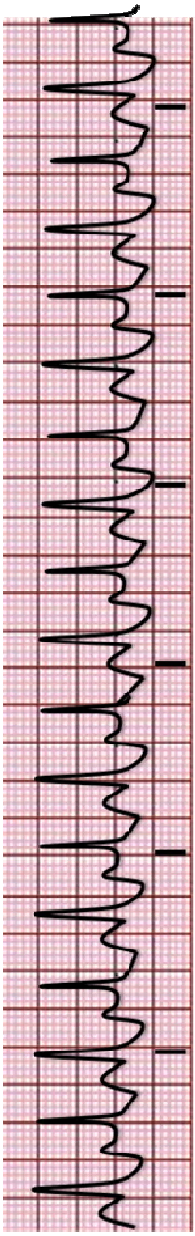

2

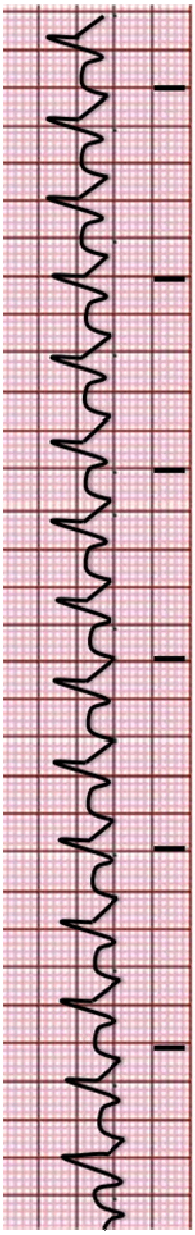

3

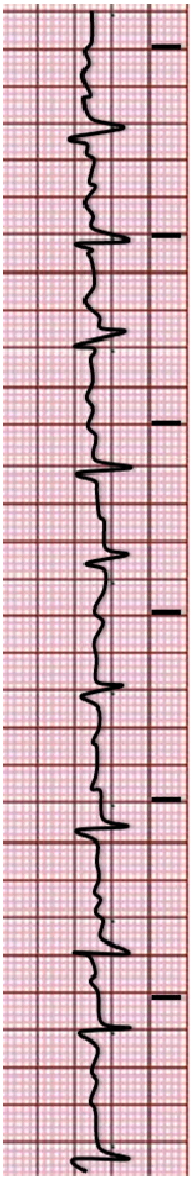

4

TSV	Fibrilación Auricular	Flúter Auricular	Flúter conducción variable
Ritmo regular Fc > 160 ¿Ondas P normales?	Ritmo irregular Ondas f	Ritmo regular Ondas F FC ≅ 150	Ritmo irregular Ondas F

5

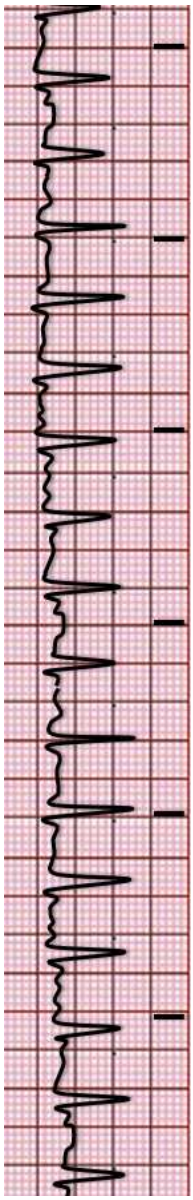

6

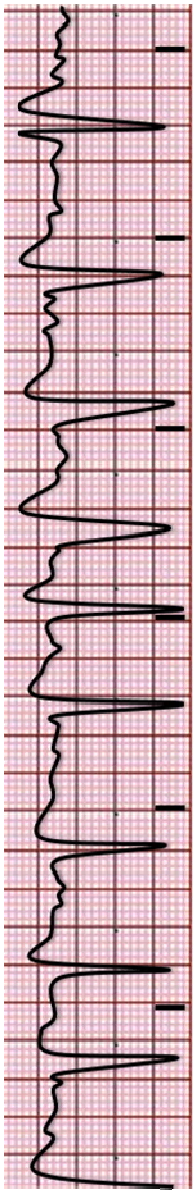

7

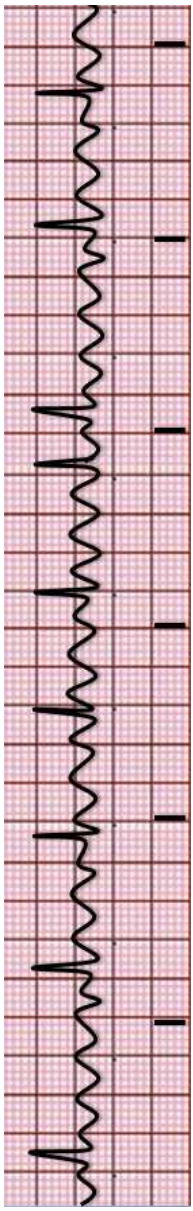

8

TSV	Fibrilación Auricular	Flúter Auricular	Flúter conducción variable
Ritmo regular Fc > 160 ¿Ondas P normales?	Ritmo irregular Ondas f	Ritmo regular Ondas F FC ≅ 150	Ritmo irregular Ondas F

9

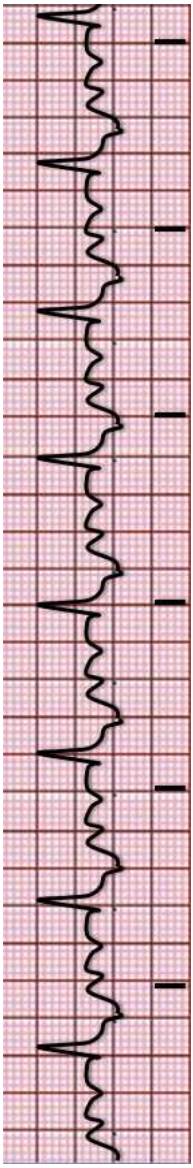

10

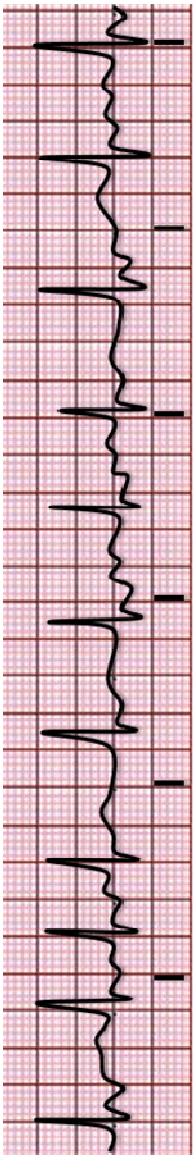

11

12

TSV	Fibrilación Auricular	Flúter Auricular	Flúter conducción variable
Ritmo regular Fc > 160 ¿Ondas P normales?	Ritmo irregular Ondas f	Ritmo regular Ondas F FC ≅ 150	Ritmo irregular Ondas F

13

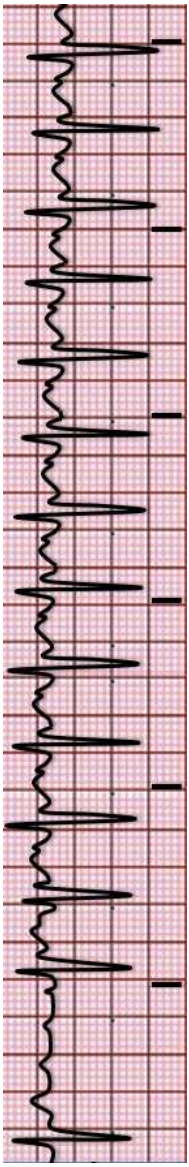

8. Ejercicios tema 8.

Ejercicio 8.1.

Responda verdadero (V) o falso (F) a las siguientes afirmaciones.

Afirmación	V	F
En los ritmos ventriculares el QRS es habitualmente ancho		
Todos los ritmos con QRS ancho son ventriculares		
Las extrasístoles ventriculares con onda P se dice que son de fusión		
Los ritmos ventriculares son menos graves que los supraventriculares		
Las extrasístoles ventriculares más graves son las que presenta R sobre T		
Un ritmo regular de QRS ancho entre 60 y 100 lat/min es una taquicardia ventricular		
Un ritmo regular de QRS ancho a 40 lat/min es un ritmo ideoventricular		
La taquicardia ventricular puede tener diferentes morfologías		
Una taquicardia con QRS ancho y ritmo irregular puede ser debida a una FA		
Una reentrada ortodrómica de un WPW puede confundirse con una TV		
En la fibrilación ventricular hay un ritmo caótico sin ondas definidas		
A la ausencia de latido la llamamos asistolia		
En la asistolia ventricular hay QRS sin onda P		
El bloqueo completo de rama derecha (BRD) puede aparecer en personas sanas		
El BRD con elevación del ST caracterizan al síndrome de Brugada		
El bloqueo de rama izquierda (BRI) se debe a patología cardiaca		
En el BRI puede aparecer RR’ en V1-V2		
Los hemibloqueos de rama izquierda cursan con QRS ancho		
La desviación del eje eléctrico es la principal característica de los hemibloqueos de rama izquierda		

Ejercicio 8.2.

Identifique en los siguientes registros las arritmias que aparezcan, teniendo en cuenta que pueden ser ventriculares o supraventriculares y que puede aparecer más de una alteración en el mismo paciente. Recuerde que habitualmente los ritmos supraventriculares se asocian a QRS estrecho y los ventriculares a QRS ancho.

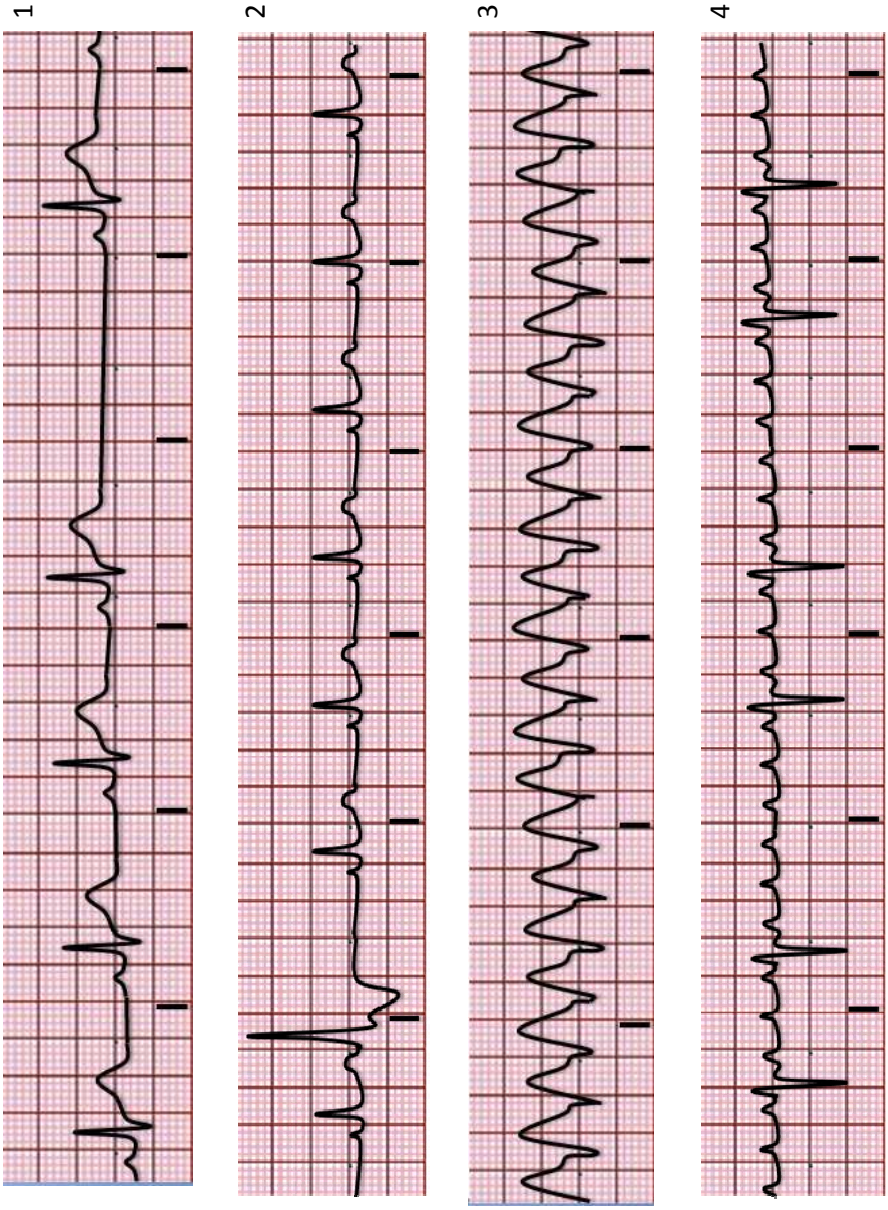

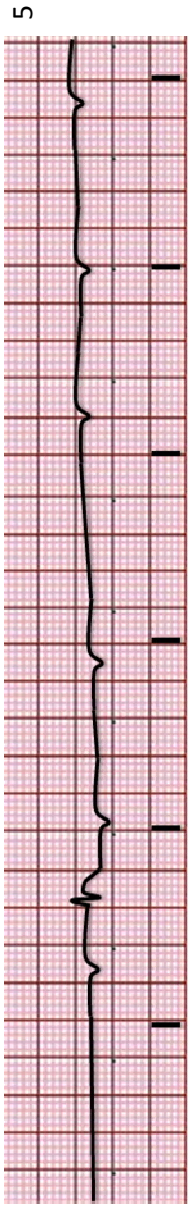
5

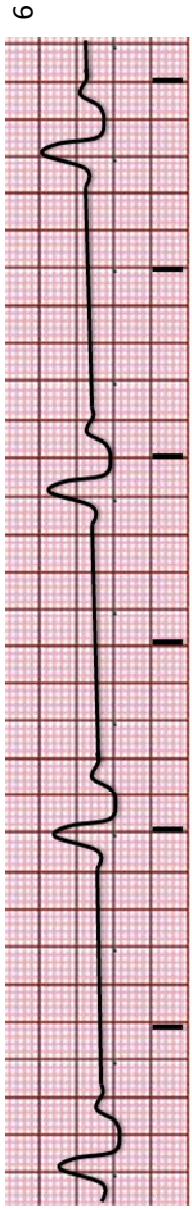
6

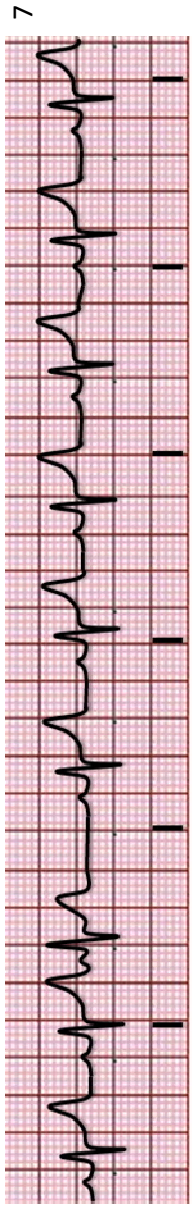
7

8

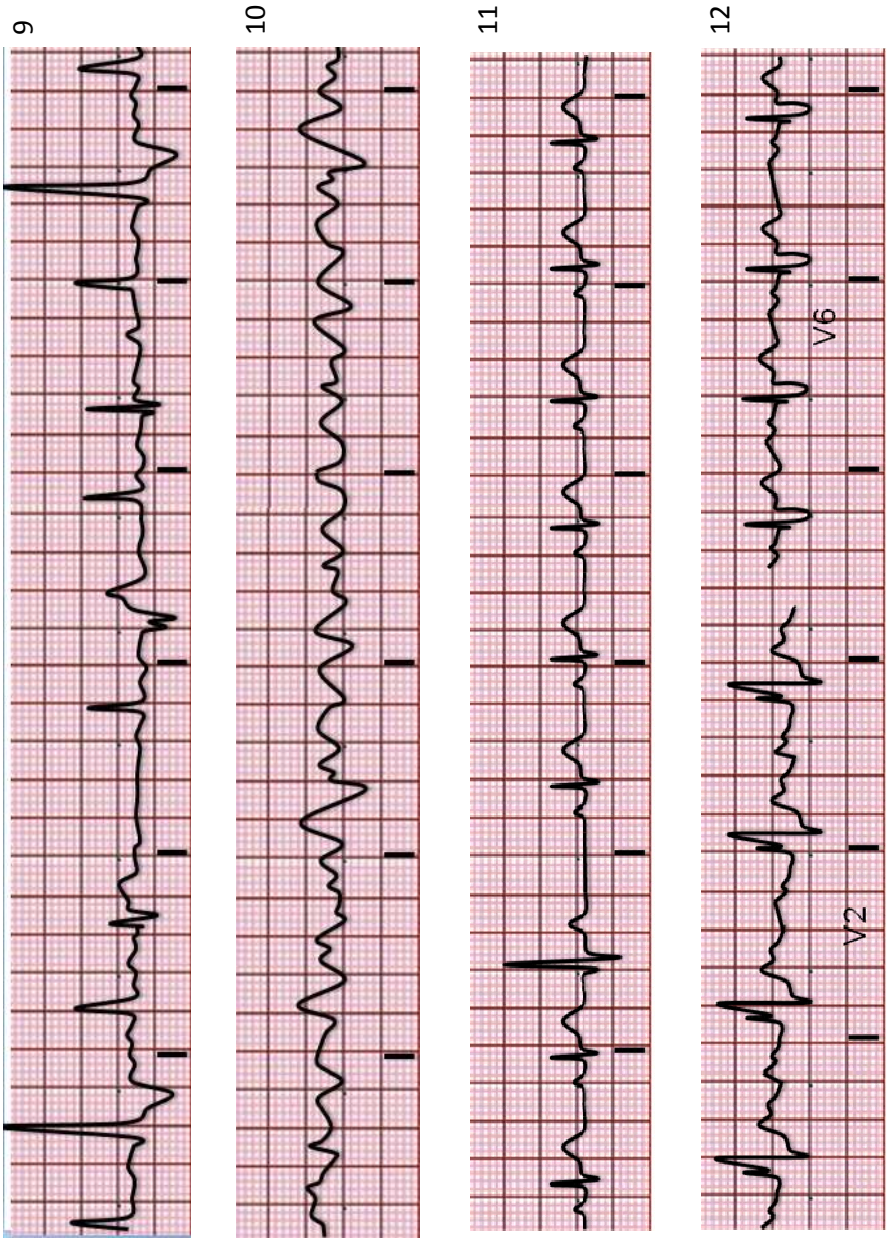
9
10
11
12
V2
V6

13

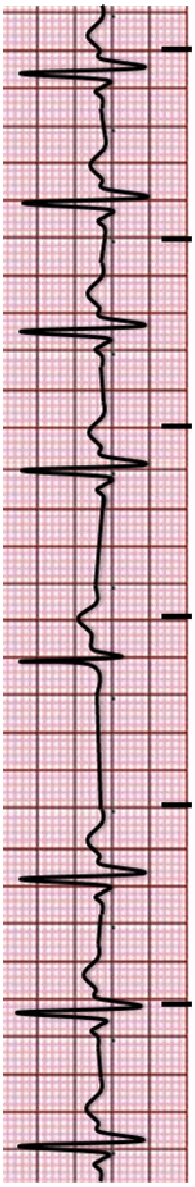

14

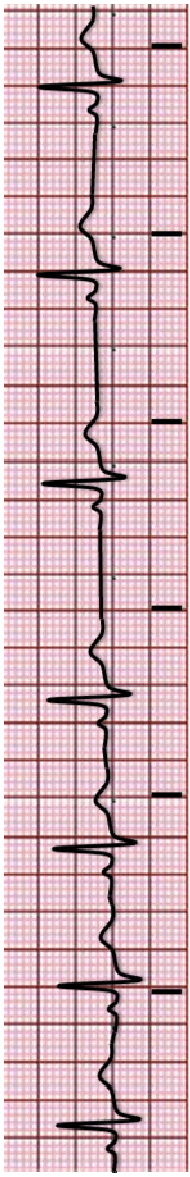

15

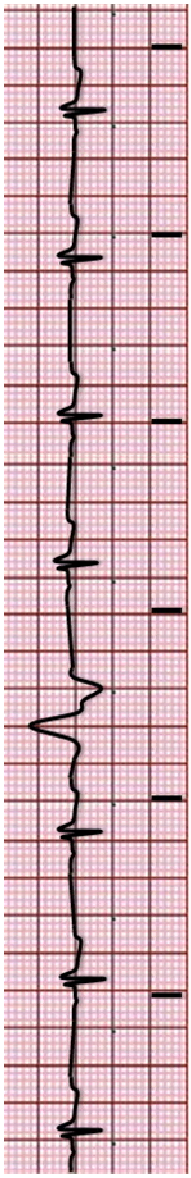

16

17

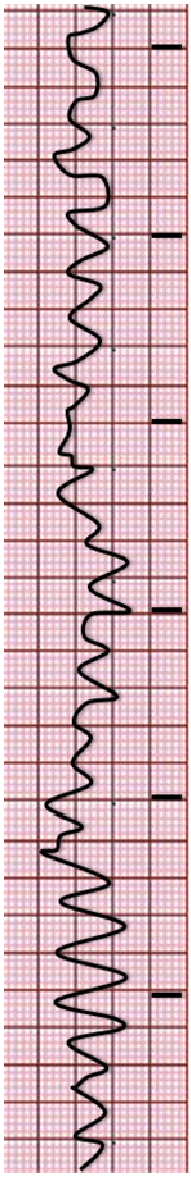

18

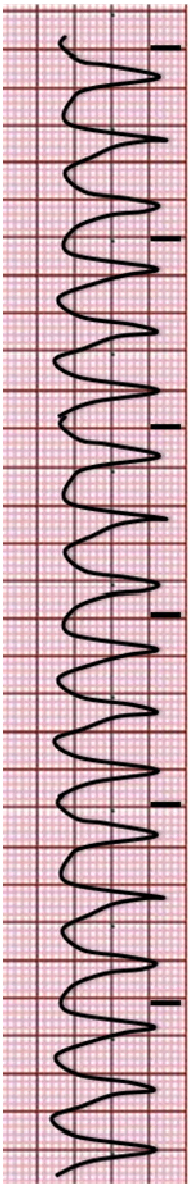

19

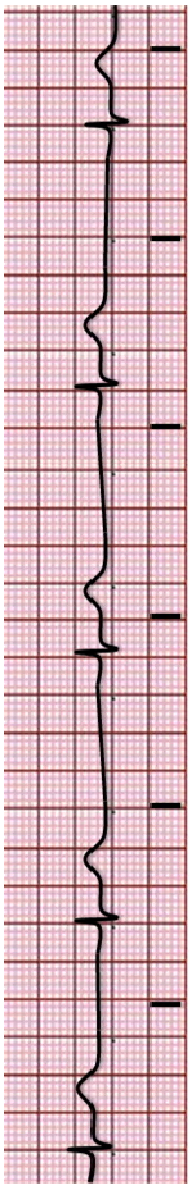

20

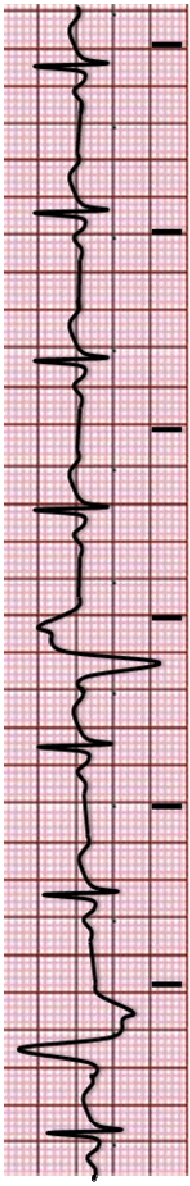

21

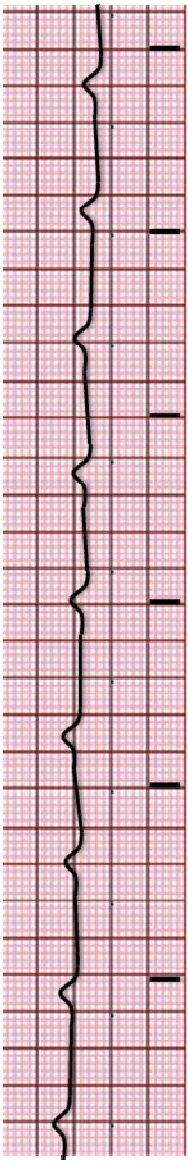

22

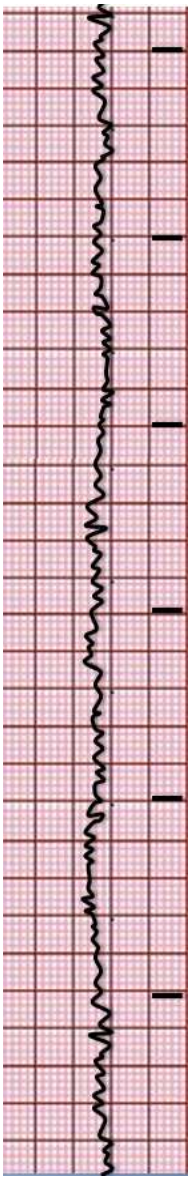

23

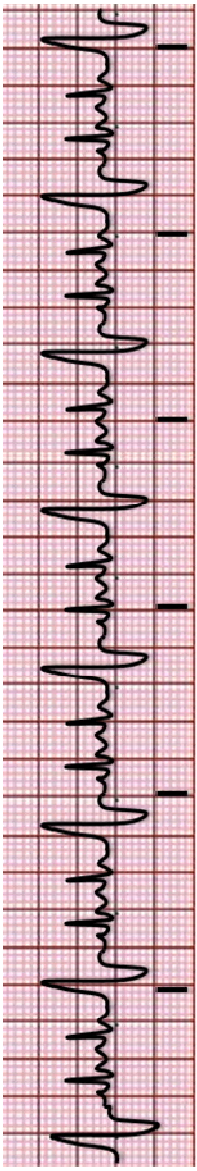

24

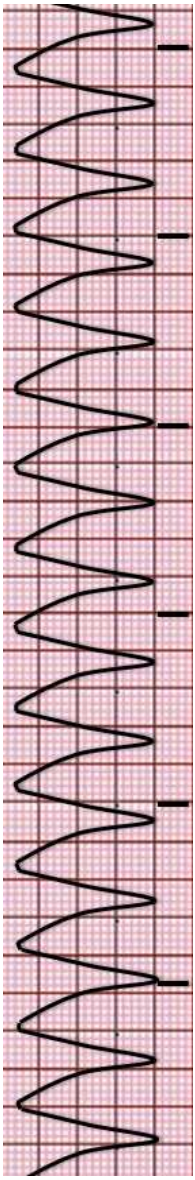

25

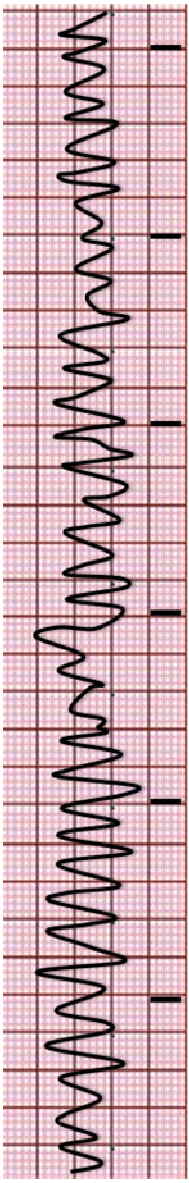

9. Ejercicios tema 9.

Ejercicio 9.1.

Responda verdadero (V) o falso (F) a las siguientes afirmaciones.

Afirmación	V	F
En el bloqueo de primer grado el PR es menor de 0,20 s.		
Los bloqueos de segundo grado son incompletos		
El fenómeno de Wenckebach se da en los bloqueos de segundo grado Mobitz 1		
En los bloqueos de segundo grado Mobitz 2 el ritmo es regular siempre		
El PR es regular en los bloqueos de tercer grado		
Los bloqueos de tercer grado requieren de un ritmo de escape		
El QRS es ancho en los ritmos de escape nodal		

Ejercicio 9.2.

Utilizando el esquema de interpretación estudiado, identifique los bloqueos que aparecen en los siguientes 15 registros.

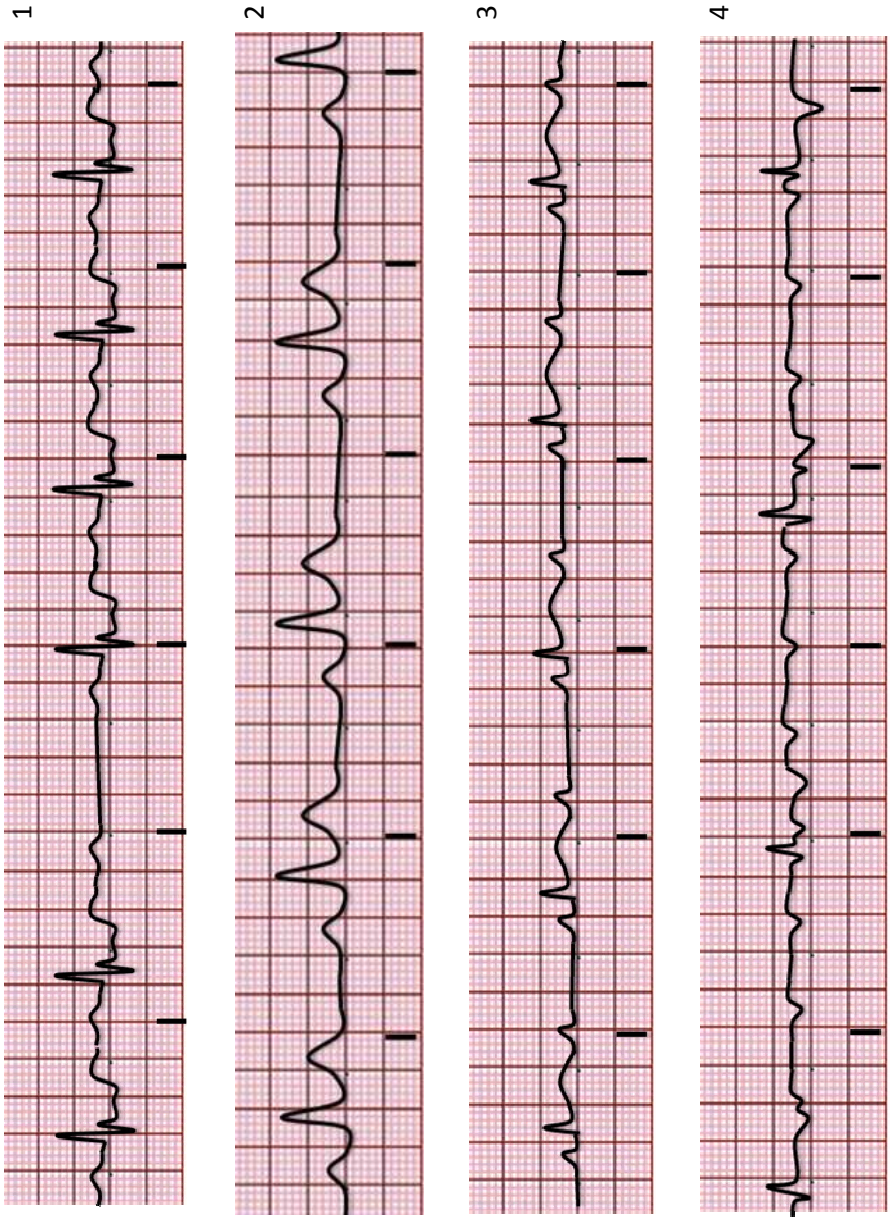

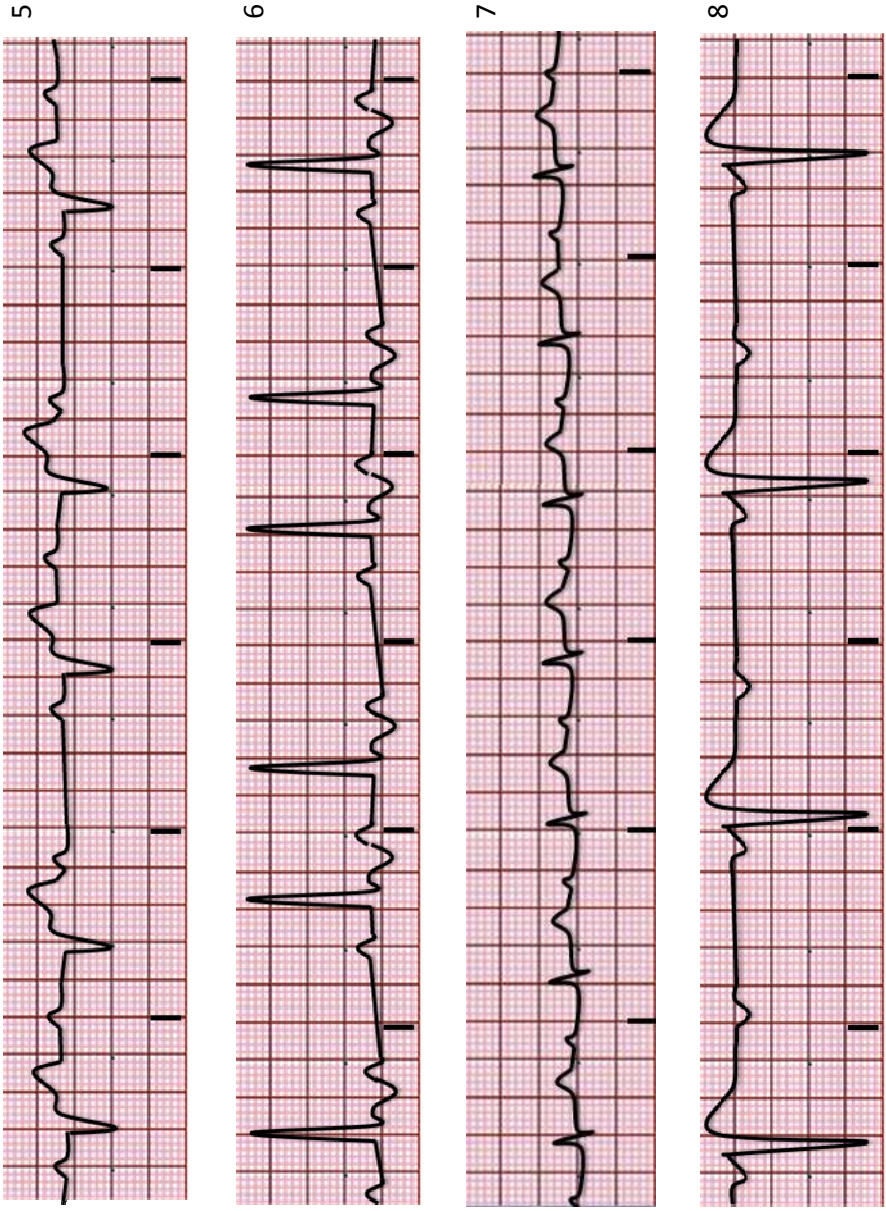
5
6
7
8

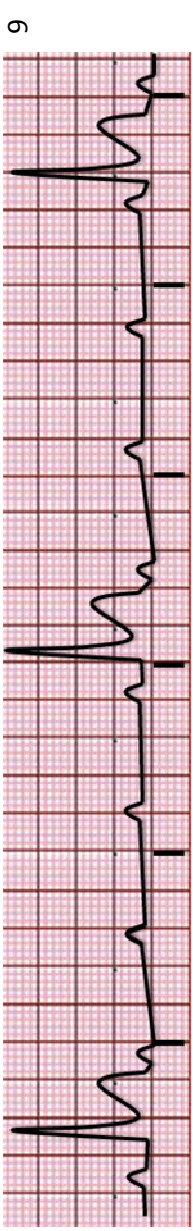
9

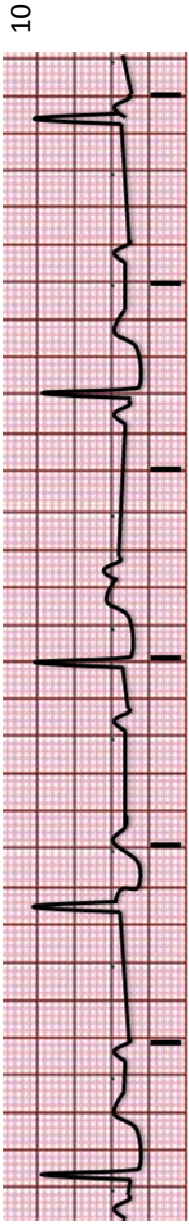
10

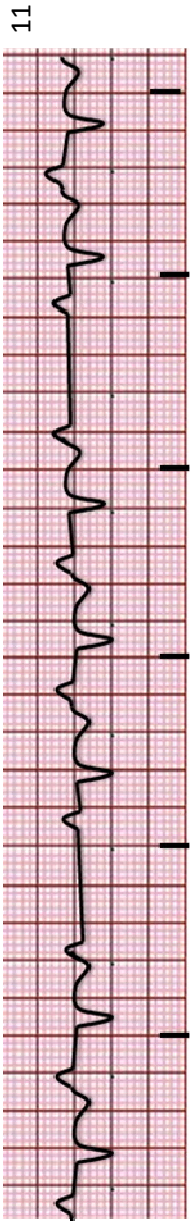
11

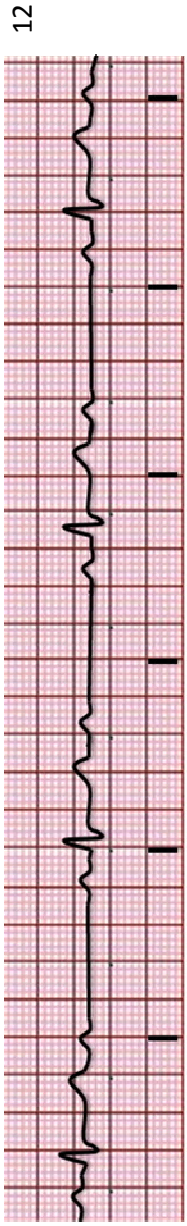
12

13

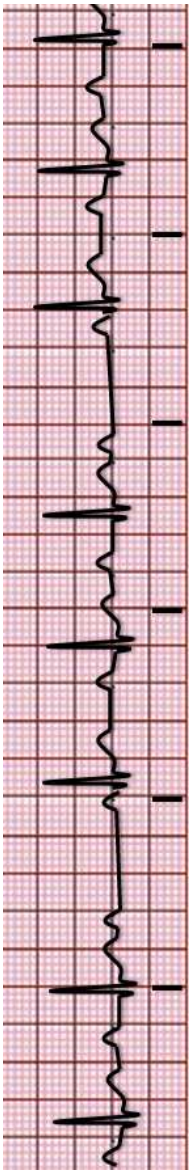

14

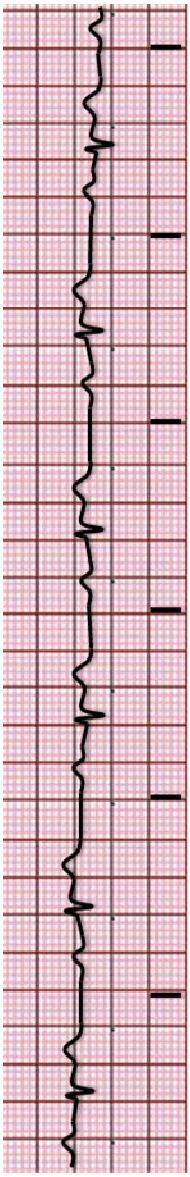

15

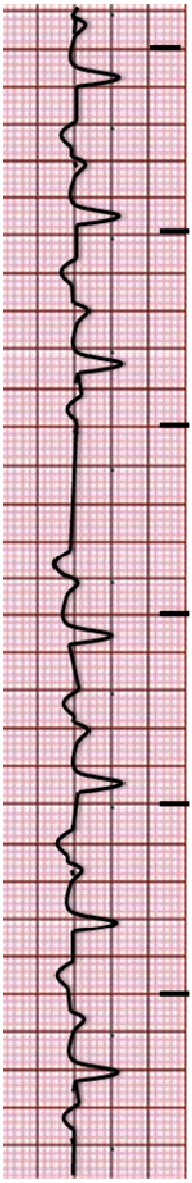

10. Ejercicios tema 10.

Ejercicio 10.1.

Responda verdadero (V) o falso (F) a las siguientes afirmaciones.

Afirmación	V	F
Los signos de cardiopatía isquémica hay que buscarlos en las derivaciones periféricas		
El ECG normal sólo valora adecuadamente problemas isquémicos de ventrículo izquierdo		
La cara inferior del corazón se mira en D_{II}, D_{III} y aVL		
Una onda T invertida asimétrica es un signo de isquemia		
La elevación del ST es un signo de lesión epicárdica		
Hay descensos del ST producidos por ángor hemodinámico		
La onda Q picuda mayor de 25% de la altura de la onda R indica una necrosis		
El ST elevado o descendido menos de 2 mm en precordiales es patológico		
Los signos de cardiopatía isquémica son difícilmente cuando hay bloqueos de rama		
La única manifestación que queda en infartos antiguos es la onda T invertida		
La morfología Rs en aVR o V_1 puede indicar la presencia de un infarto		
Para ver una cardiopatía isquémica de ventrículo derecho se debe hacer el ECG hacia la derecha		
Las derivaciones V_7-V_9 pueden confirmar la presencia de infartos posteriores		
La determinación de enzimas cardiacas puede ser la única forma de objetivar un infarto		

Ejercicio 10.2.

Aunque lo más adecuado es buscar los signos de cardiopatía isquémica en electrocardiogramas completos, valore si aparecen en los siguientes registros correspondientes a diferentes derivaciones y pacientes. Busque ondas T simétricas invertidas o dicuminadas (altas), elevación o descenso del ST, u ondas Q patrológicas.

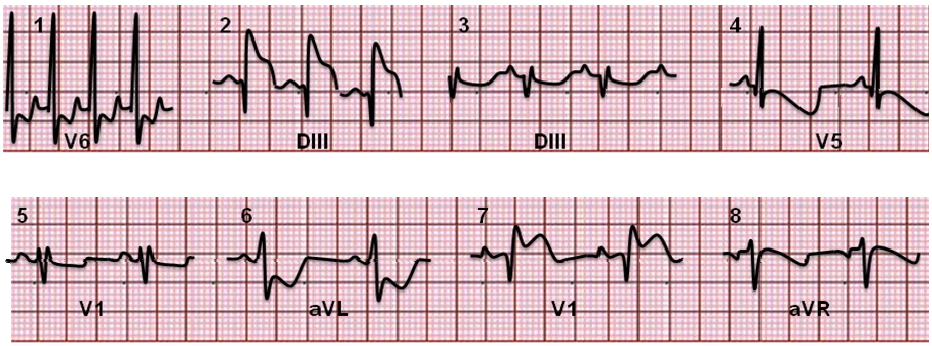

Ejercicio 10.3.

Analice los electrocardiogramas siguientes (ritmo, eje eléctrico) identificando posibles signos de cardiopatía isquémica. Busque ondas T simétricas invertidas o dicuminadas (altas), elevación o descenso del ST, u ondas Q patológicas en las siguientes parejas: D_I-aVL, D_{II}-D_{III}-aVF, V_1-V_2, V_3-V_4, V_5-V_6 (NOTA: En aVR la T es negativa y en V_1 las T pueden ser negativas).

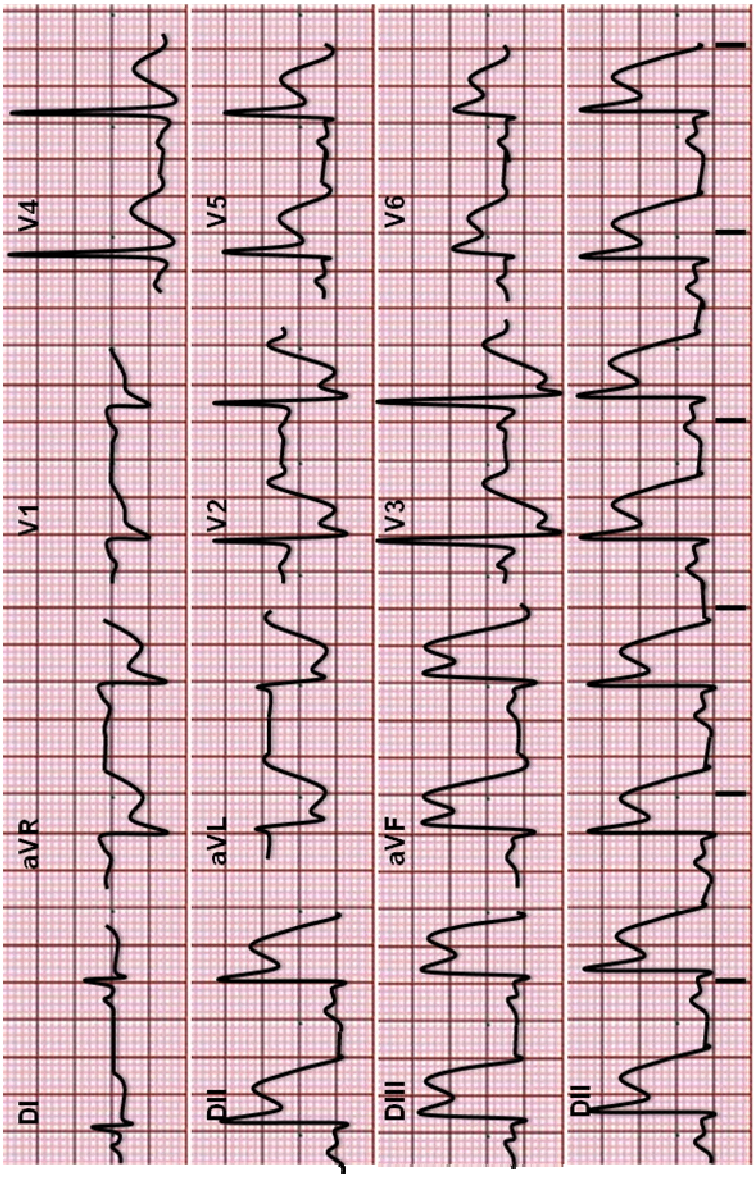

1.

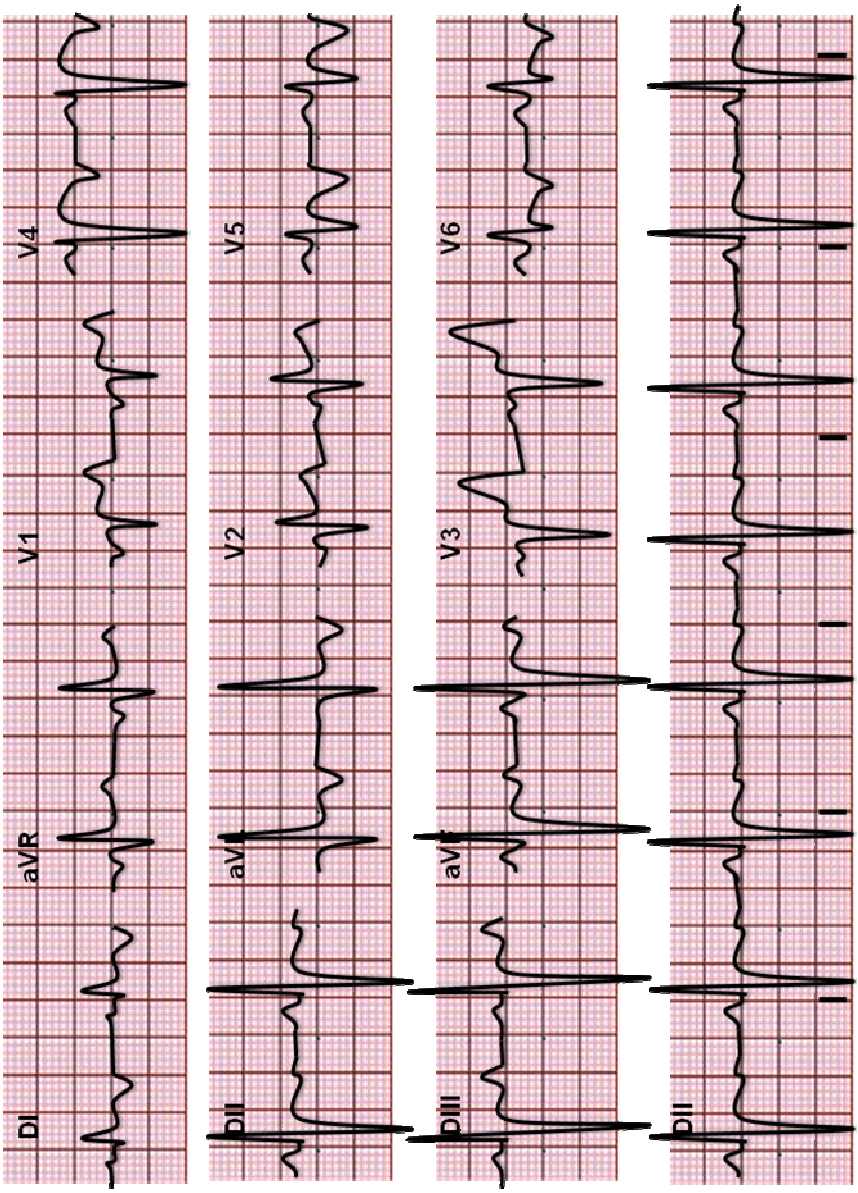

2.

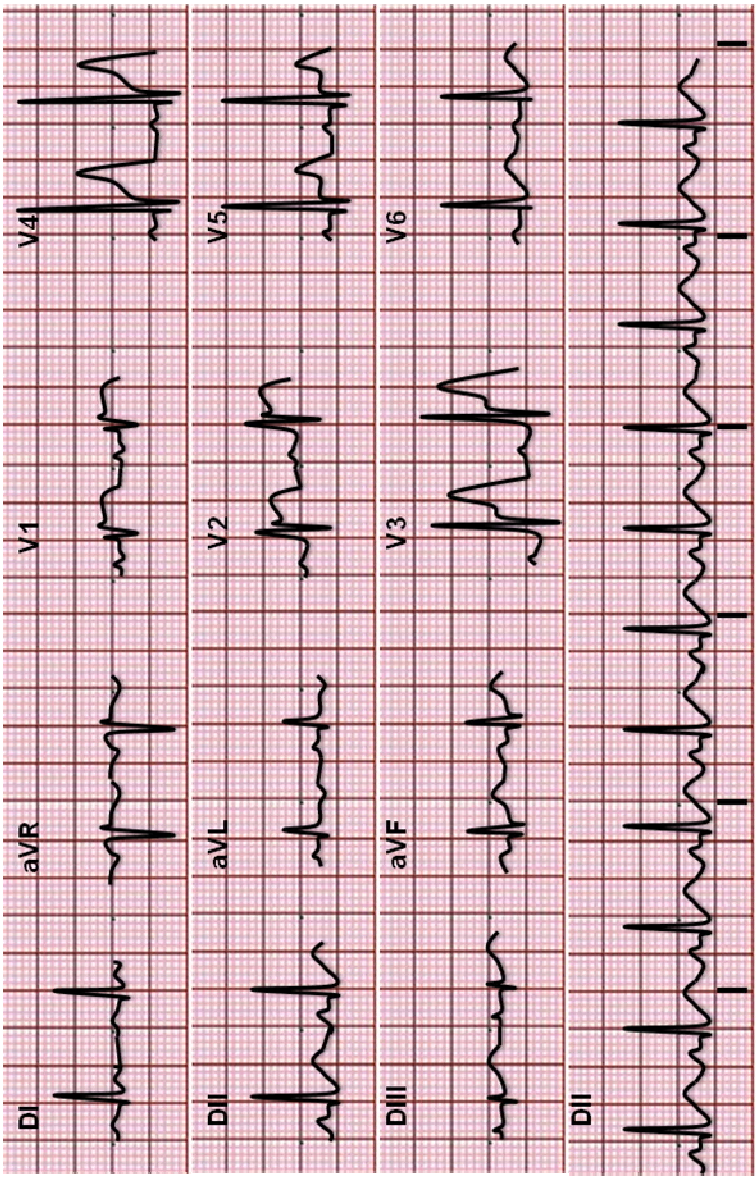

3.

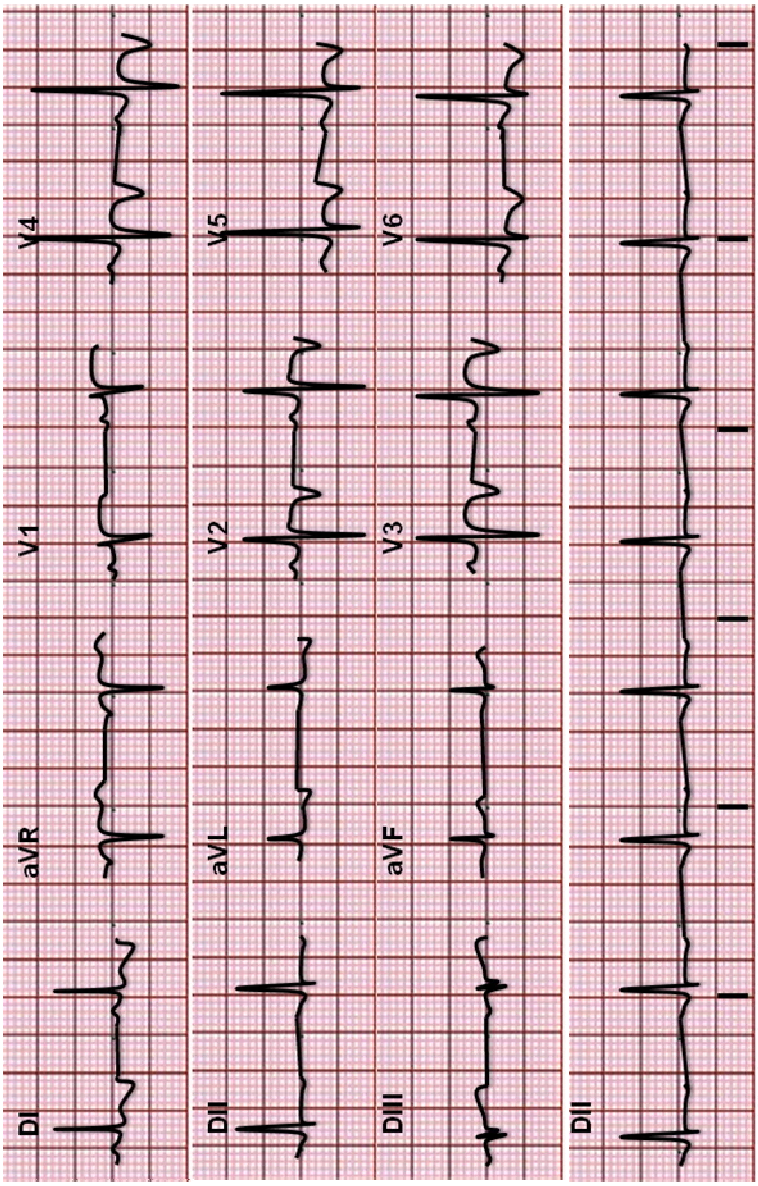

4.

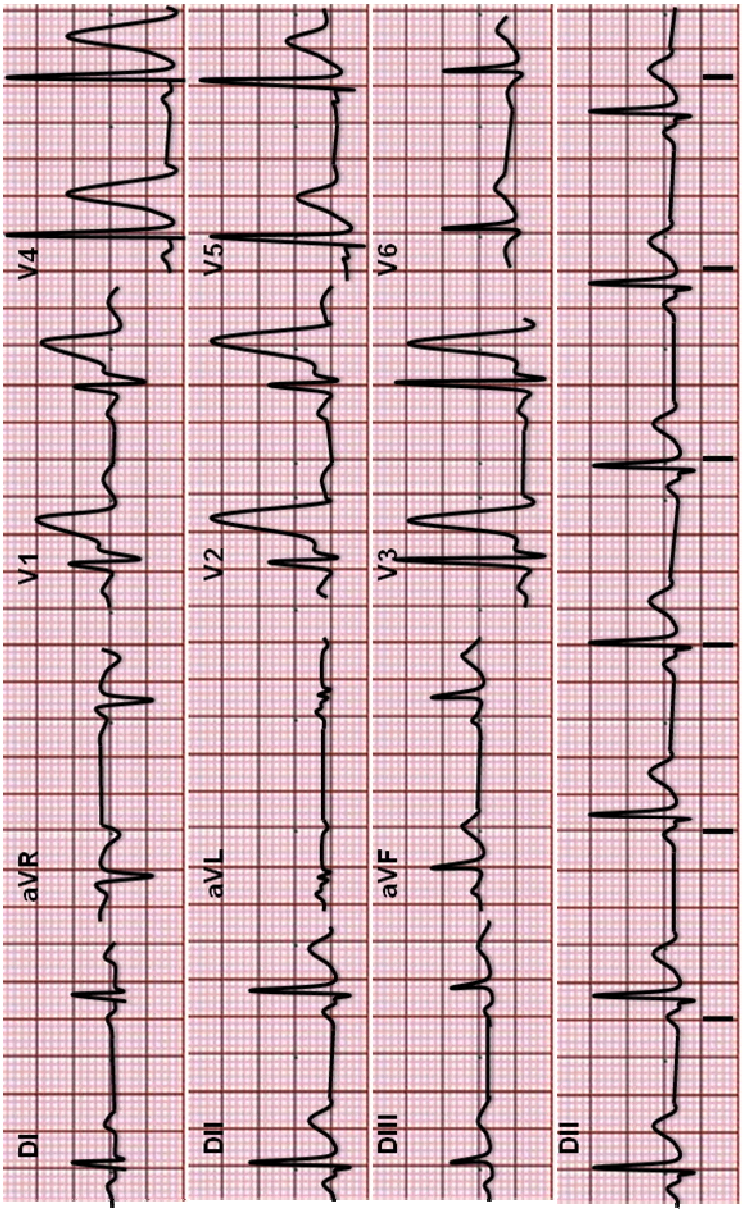

5.

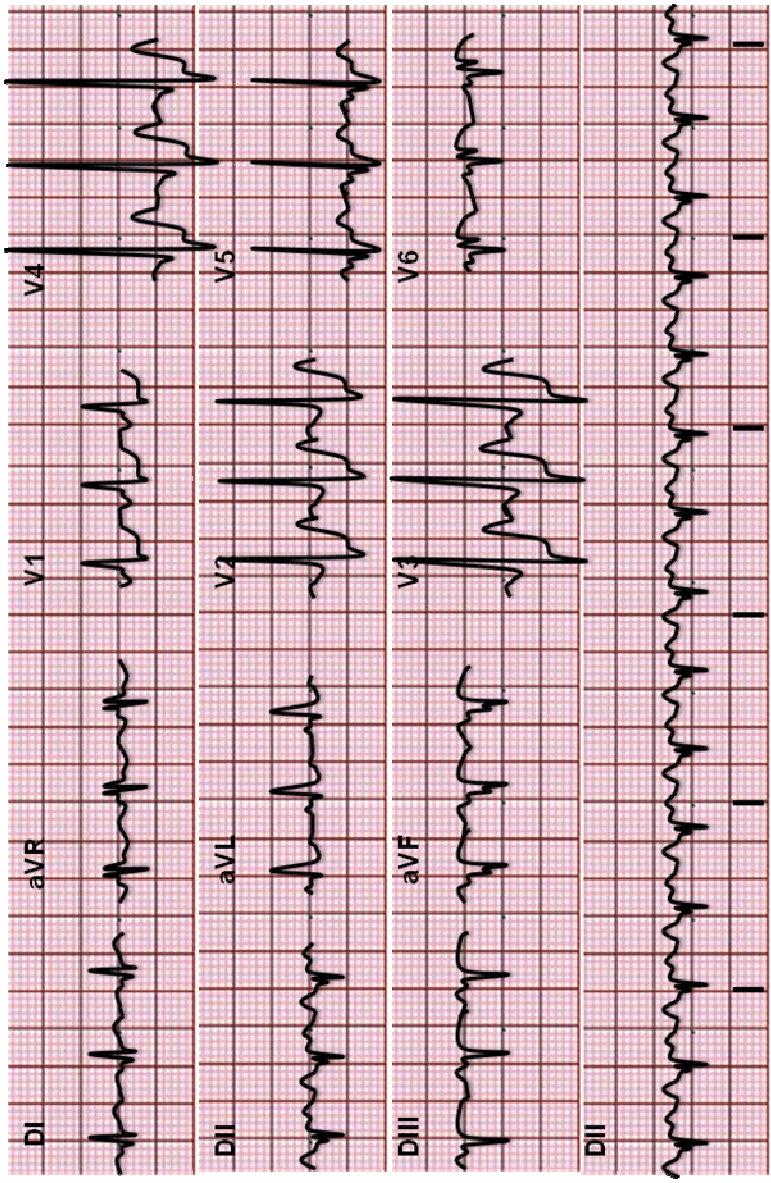

6.

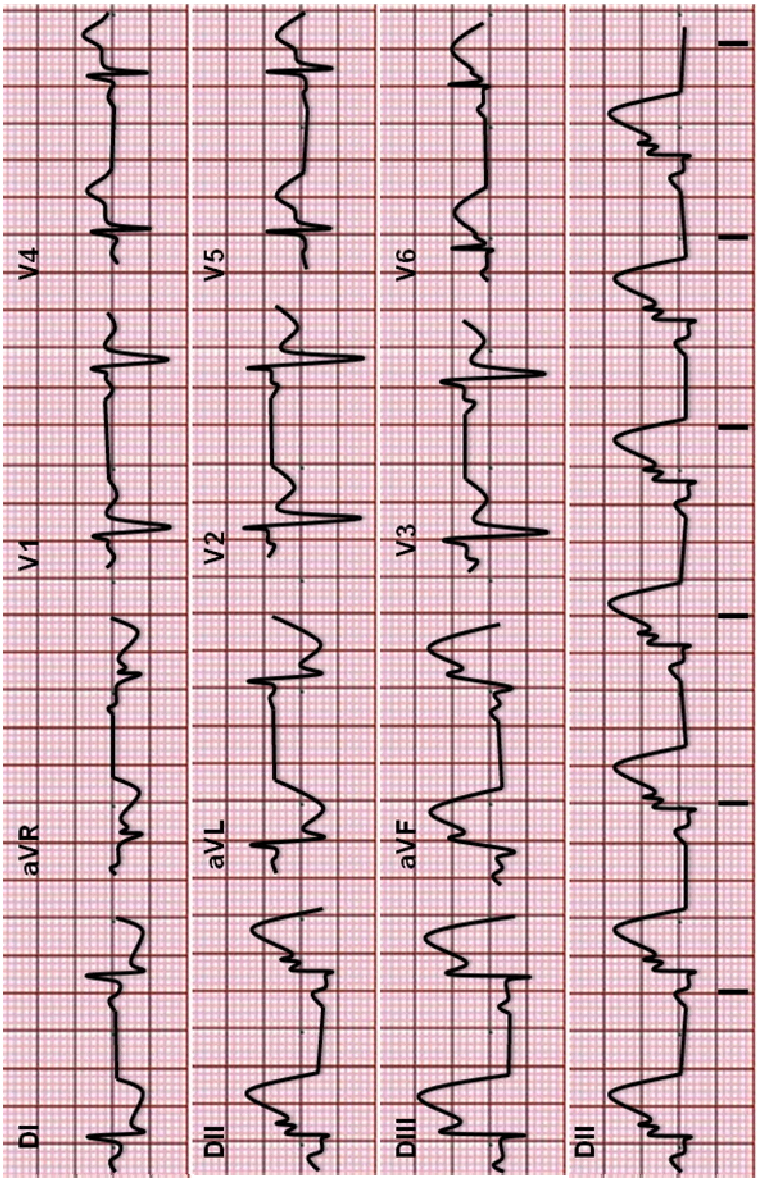

7.

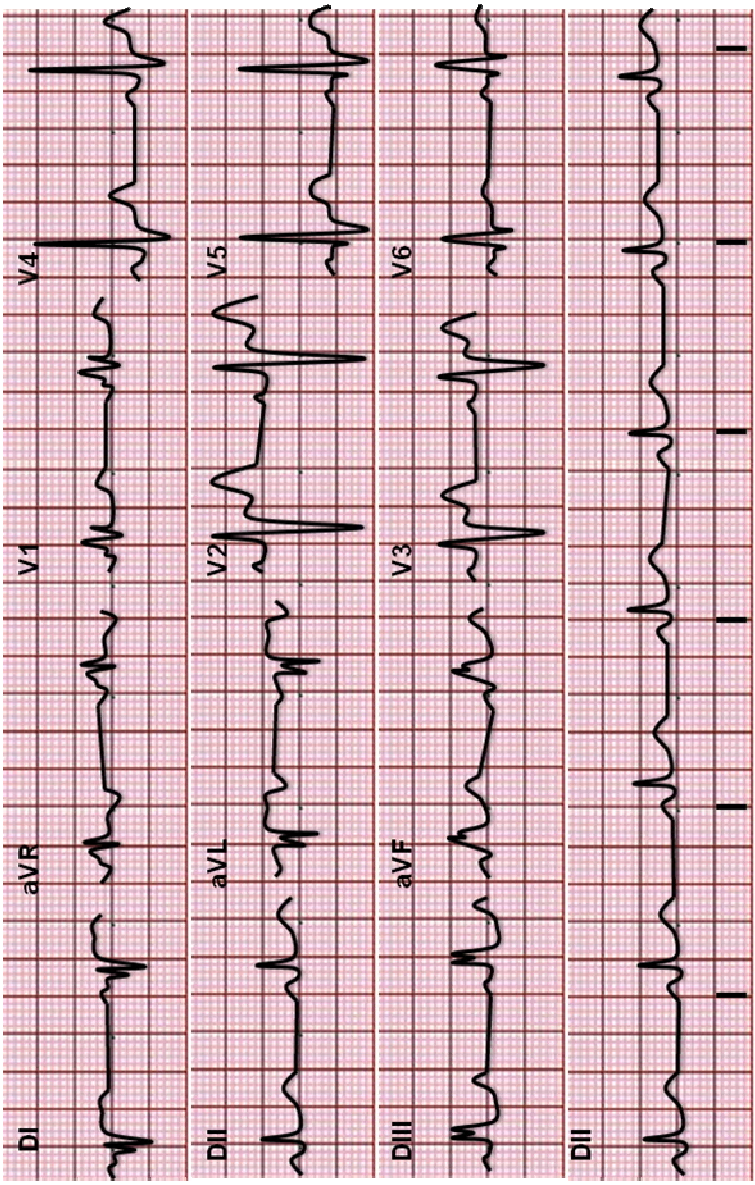

8.



9.

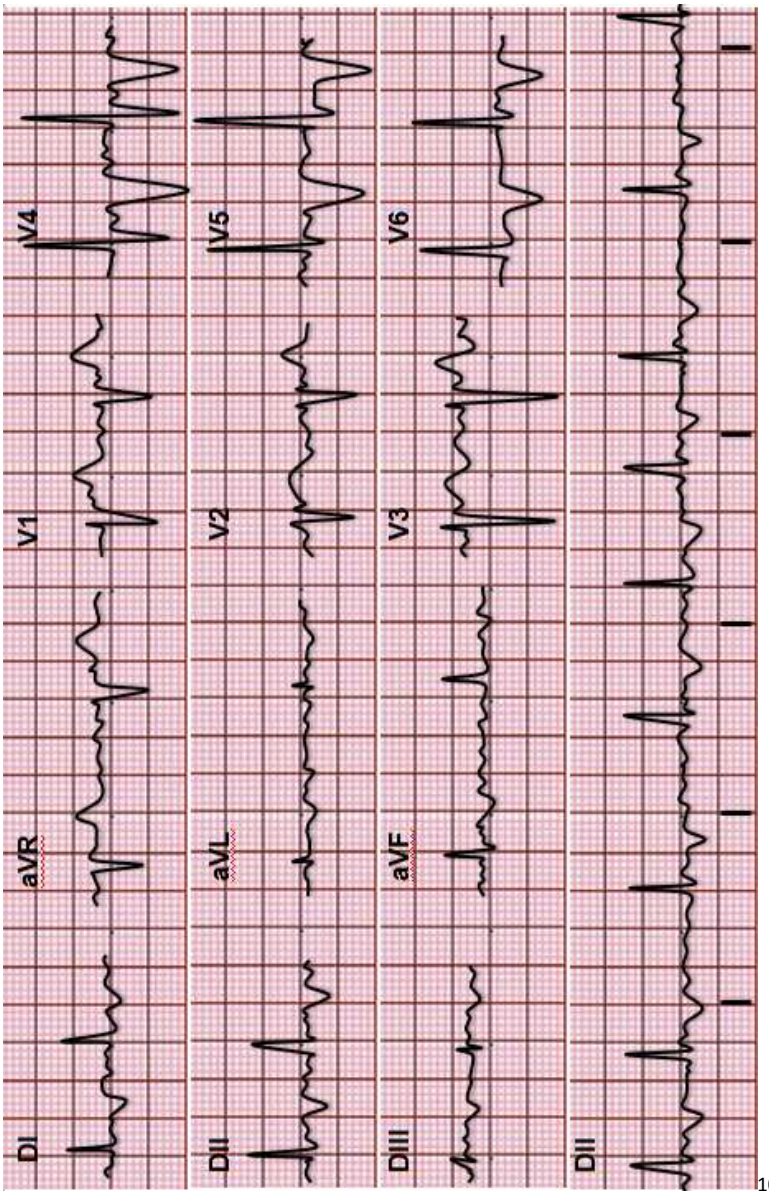

10.

11. Ejercicios tema 11.

Ejercicio 11.1.

Responda verdadero (V) o falso (F) a las siguientes afirmaciones.

Afirmación	V	F
La onda P > de 2,5 mm de voltaje en D_{II} indica un crecimiento auricular derecho (CAD)		
Una onda P mellada en V_1 indica un CAD		
Una onda P de duración > 0,12 s en D_{II} indica un crecimiento auricular izquierdo (CAI)		
Una onda P cuyo componente positivo es > de 1,5 mm en V_1 indica un CAI		
En el crecimiento ventricular derecho (CVD) el QRS en V_1 la onda R es mayor que la S		
En el CVD suele haber desviación del eje a la derecha		
En el CVD las ondas S en V_1 y las R en V_6 suelen estar aumentadas de altura		
Las alteraciones de la repolarización son infrecuentes en el CVD		
En el EPOC es frecuente la presencia de un crecimiento ventricular izquierdo (CVI)		
En el CVI suele haber desviación del eje a la izquierda		
Los crecimientos auriculares a veces se asocian a los ventriculares		

Ejercicio 11.2.

Interpreta los siguientes electrocardiogramas, identificando los signos de crecimiento auricular y/o ventricular.

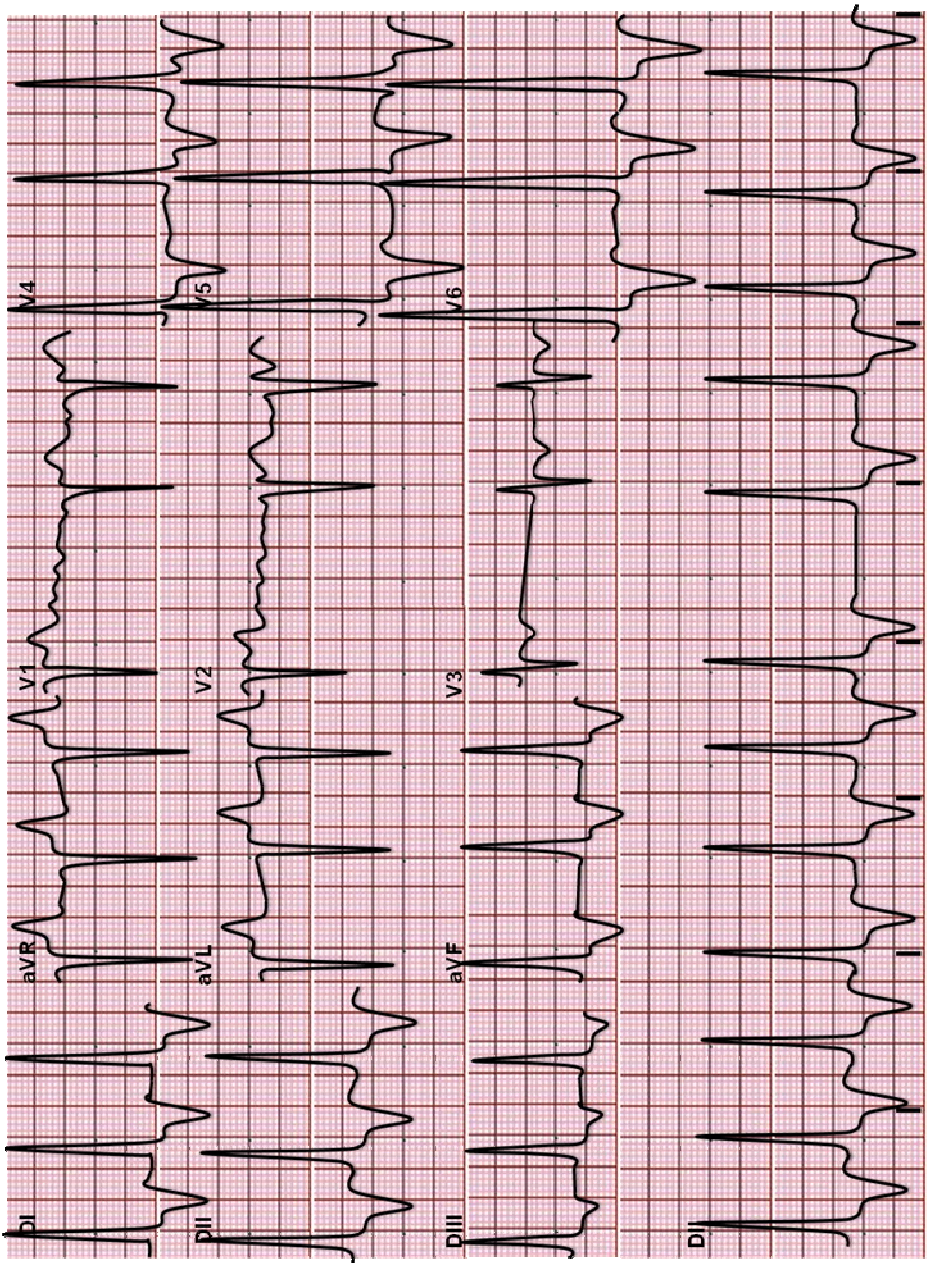

1.

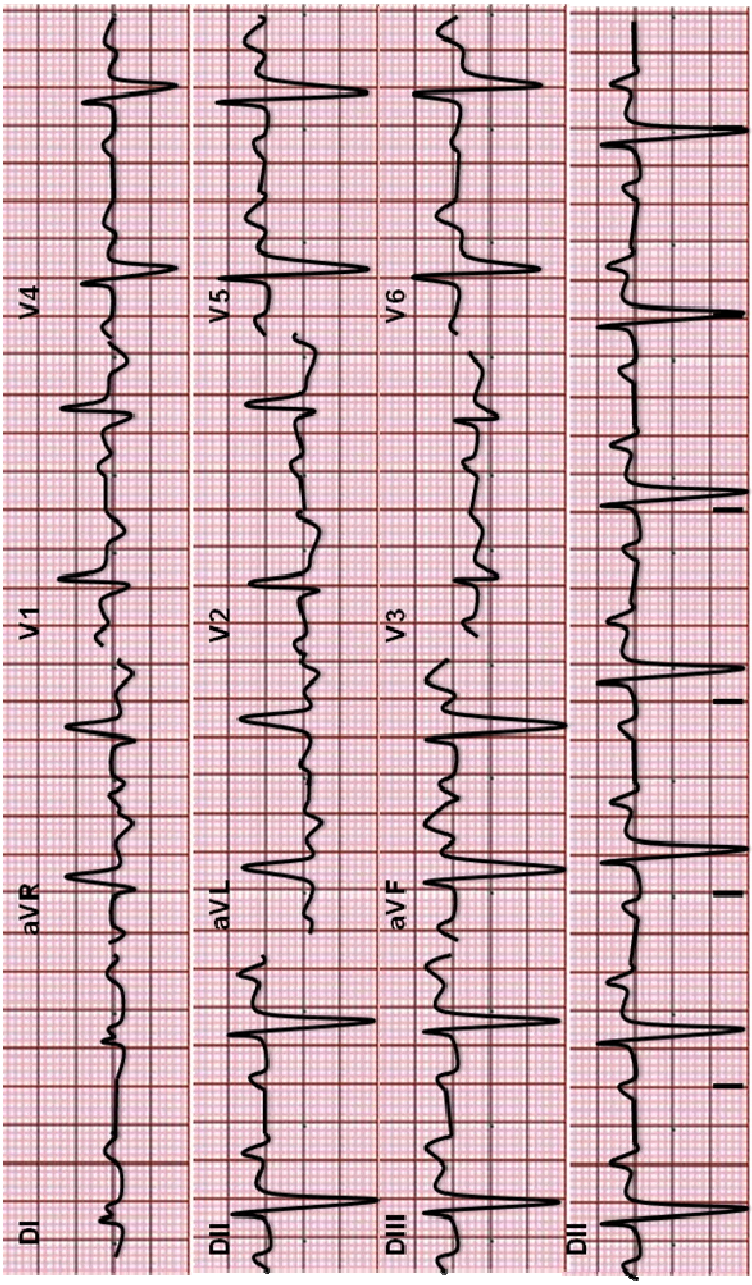

2.

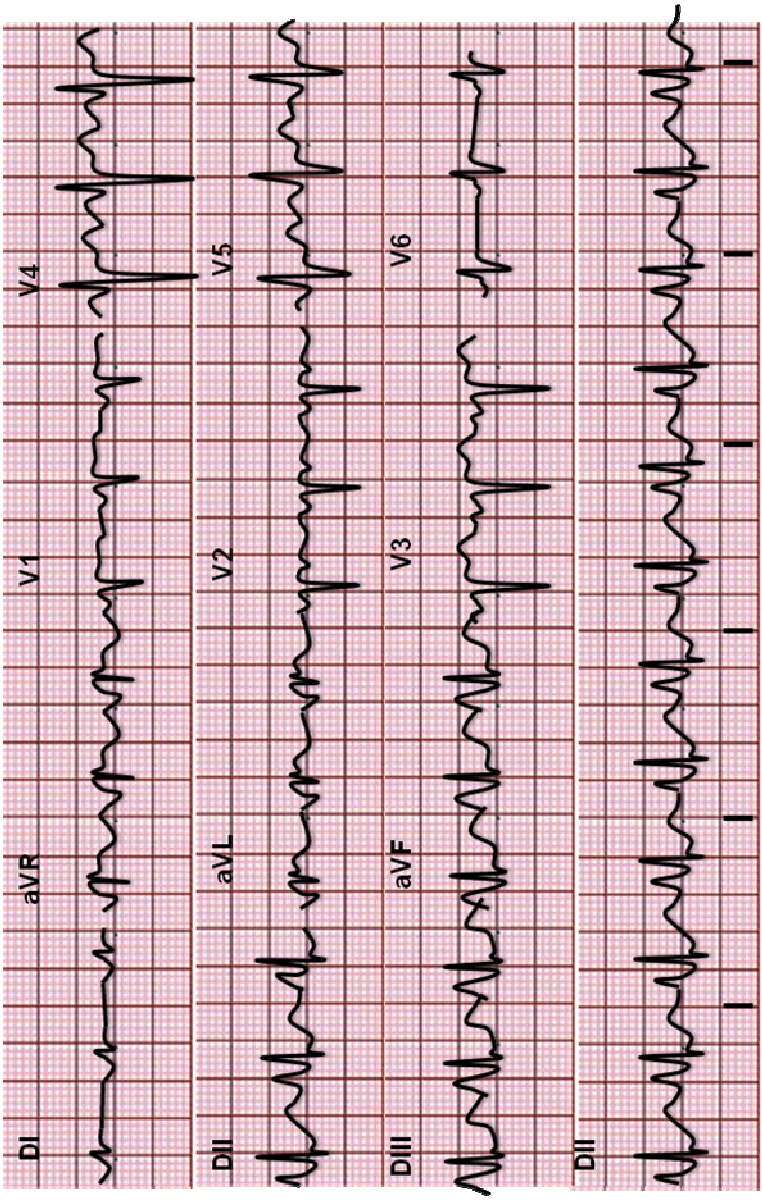

3.

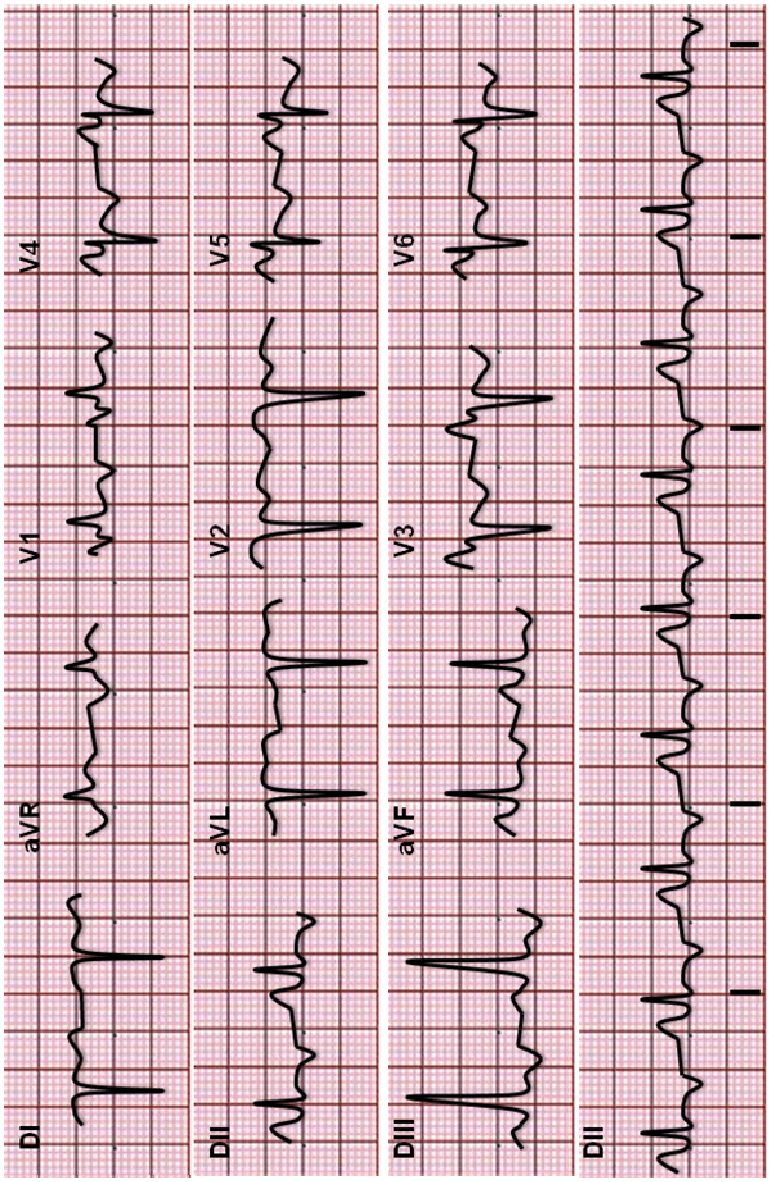

4.

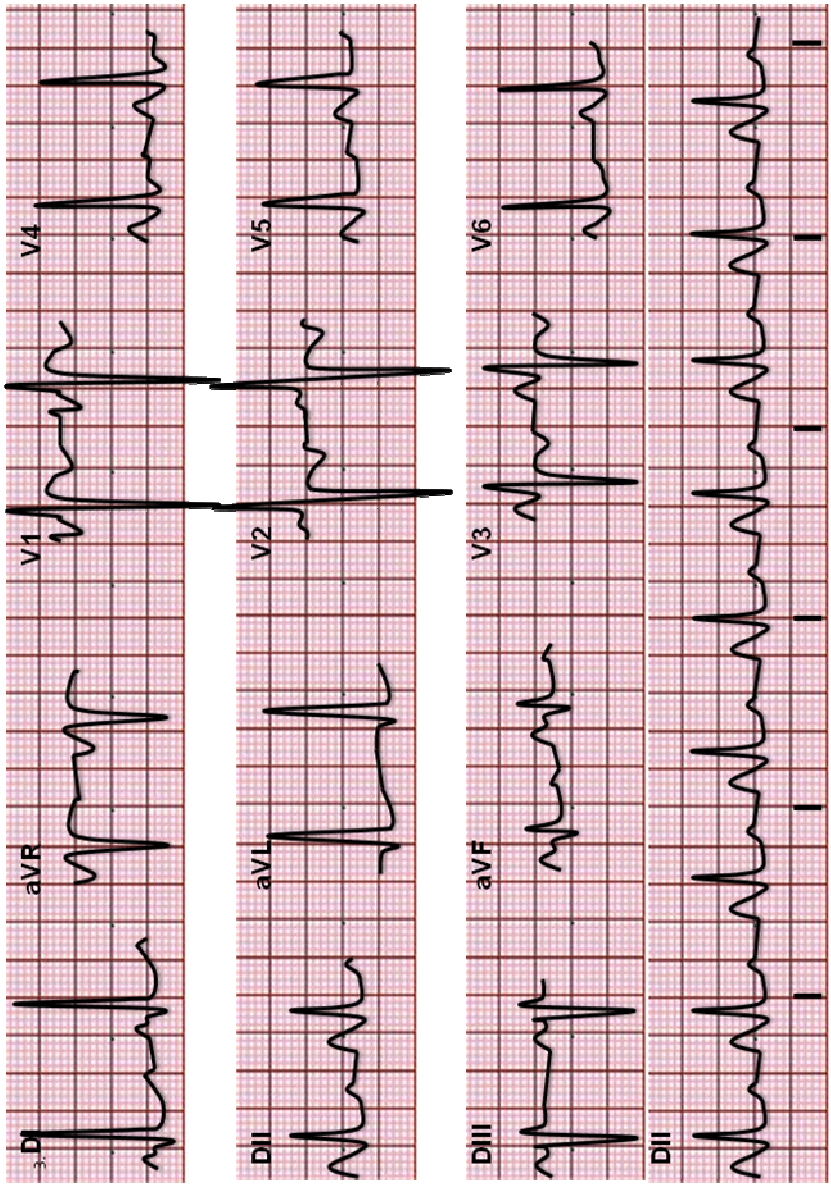

5.

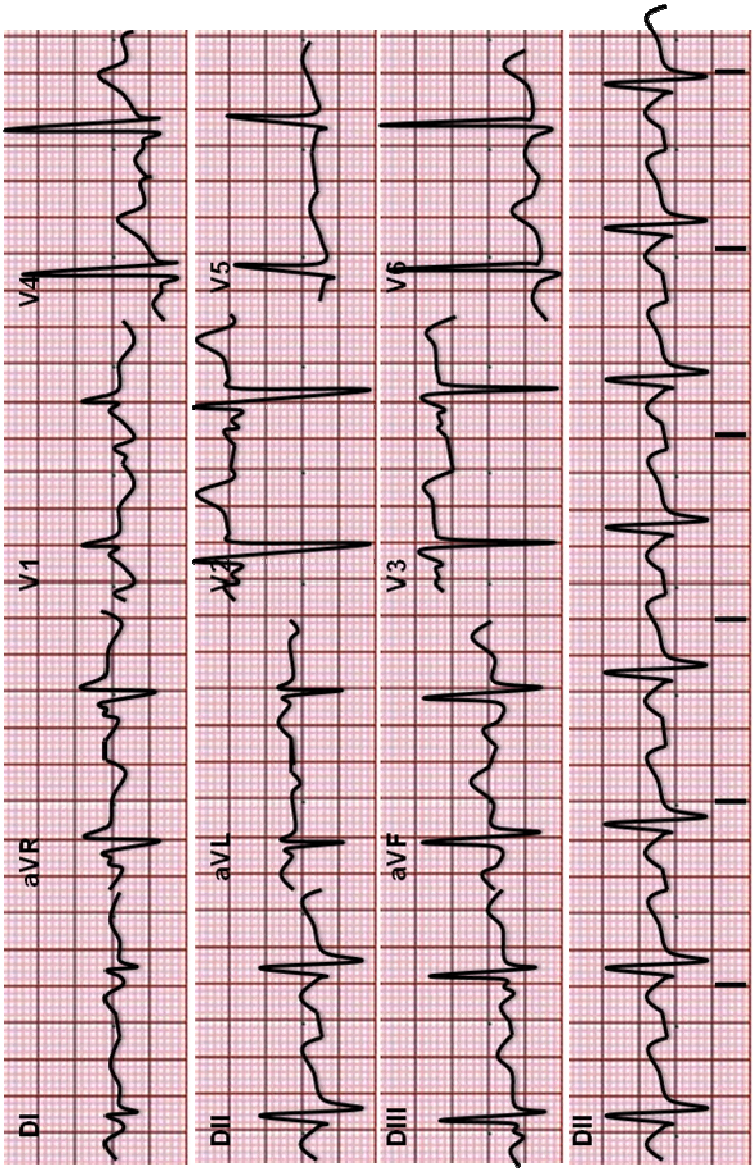

6.

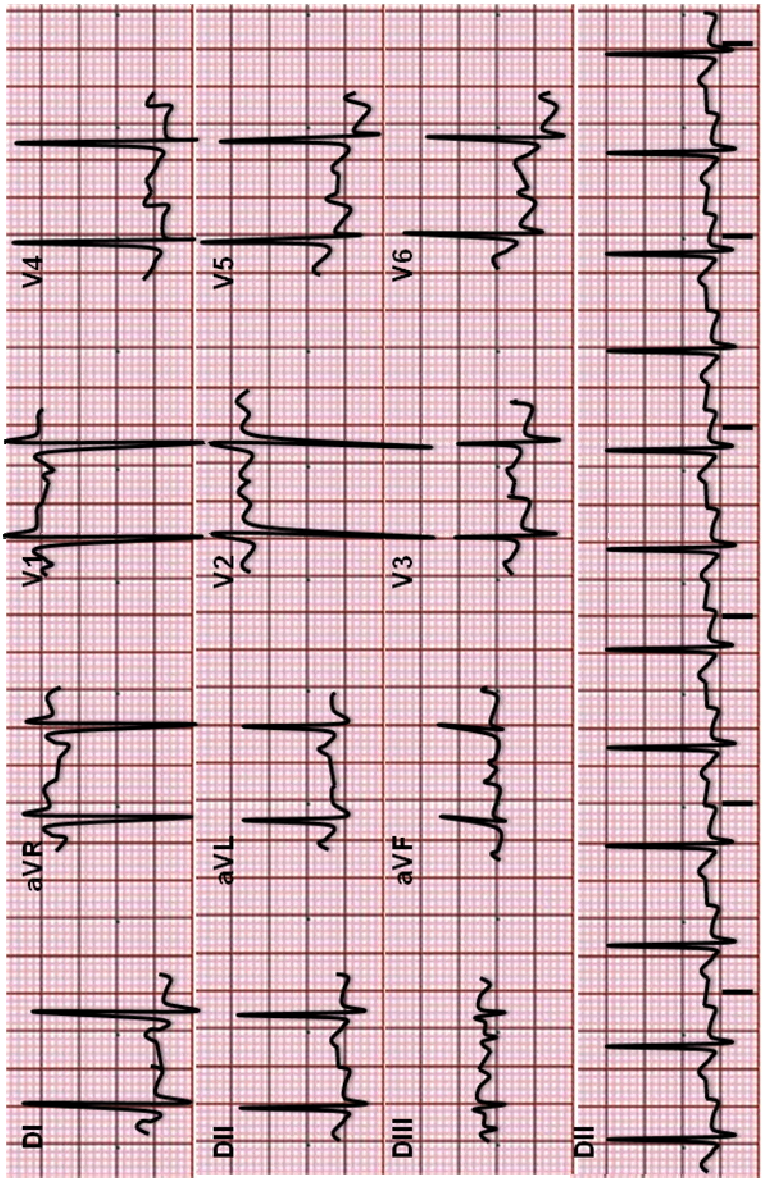

7.

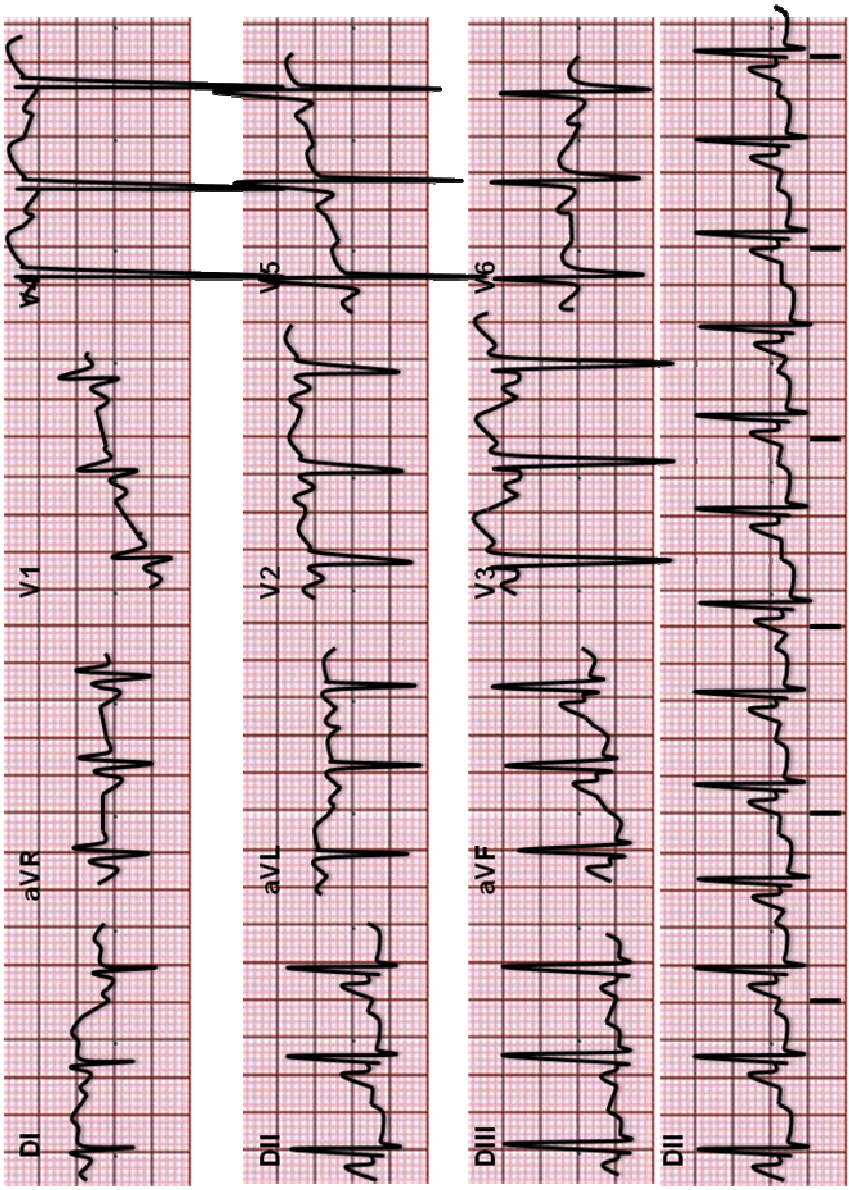

8.

12. Ejercicios tema 12.

Ejercicio 12.1.

Coloque en la columna de la derecha la/s situación/es que aparecen a continuación teniendo en cuenta las alteraciones electrocardiográficas que producen.

Wolff-Parkinson-White, Marcapasos, Hipercalcemia, Hipocalcemia, Lown-Ganong-Levine (LGL), Preexcitación tipo Mahaim, Hiperpotasemia, Intoxicación digitálica, Hipopotasemia, Pericarditis

Acortamiento del QT	
Alargamiento de QT	
Onda delta	
Espica	
PR corto	
QRS ancho	
Ondas T altas picudas	
Elevación del ST en silla de montar	
Descenso del ST como cubeta	
Desaparición de la onda P	

Ejercicio 12.2.

Identifique las alteraciones electrocardiográficas que aparecen en los siguientes registros.

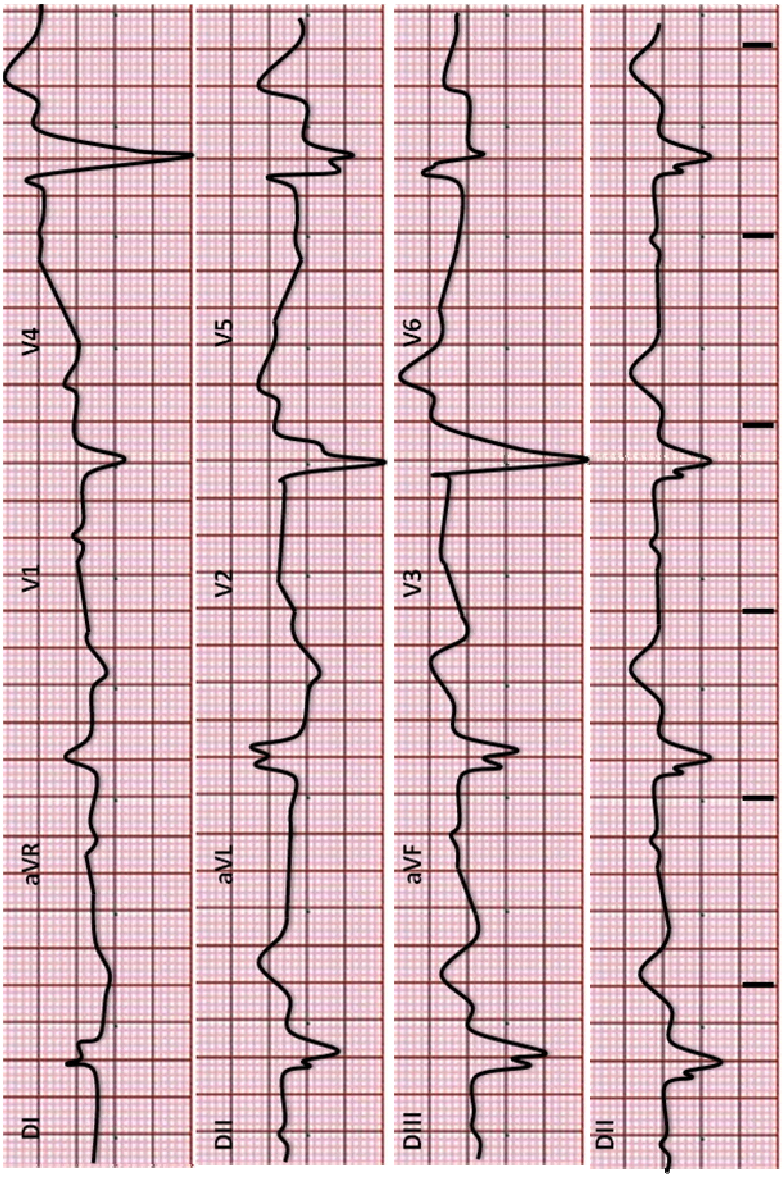

1.

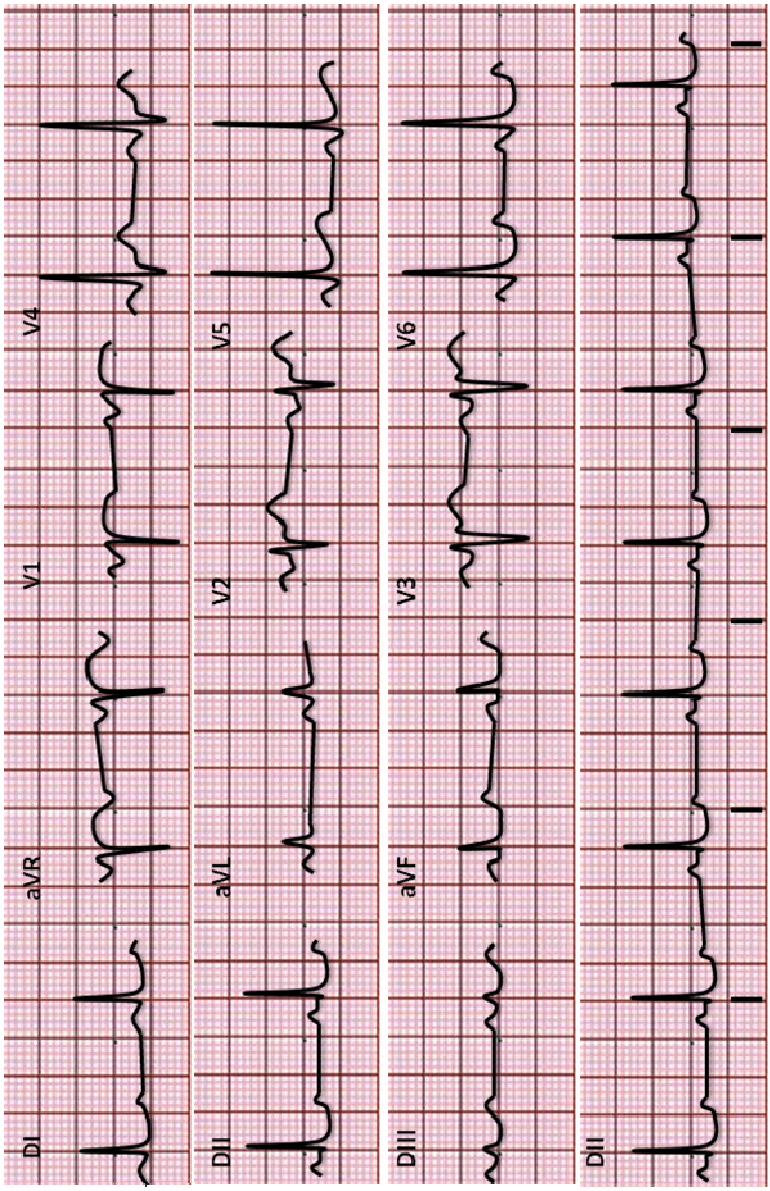

2.

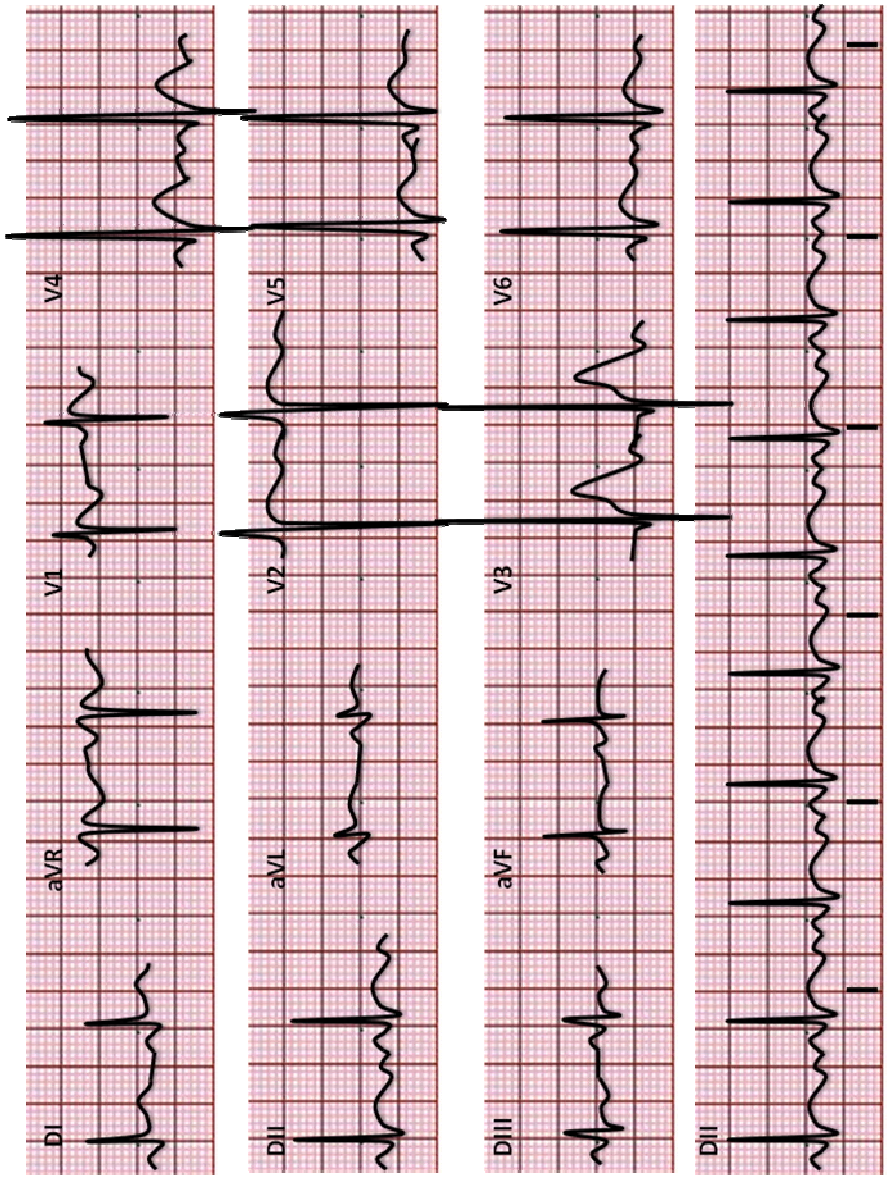

3.

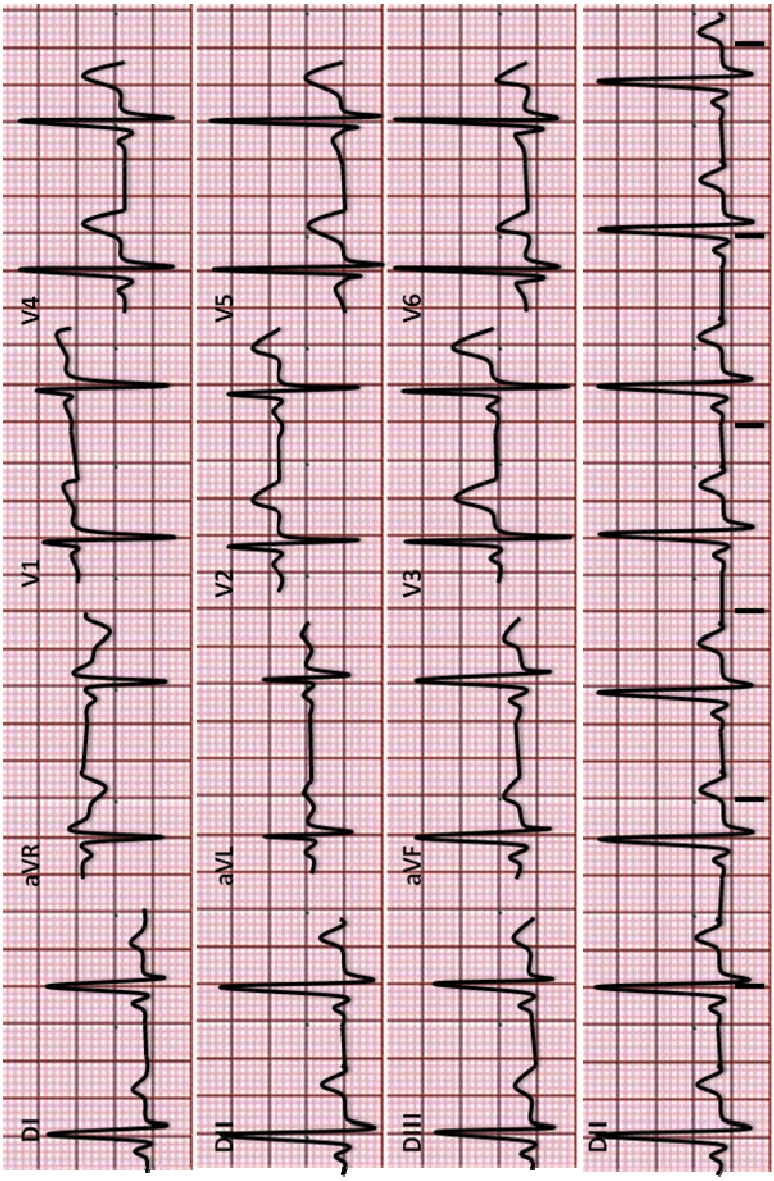

4.

5.

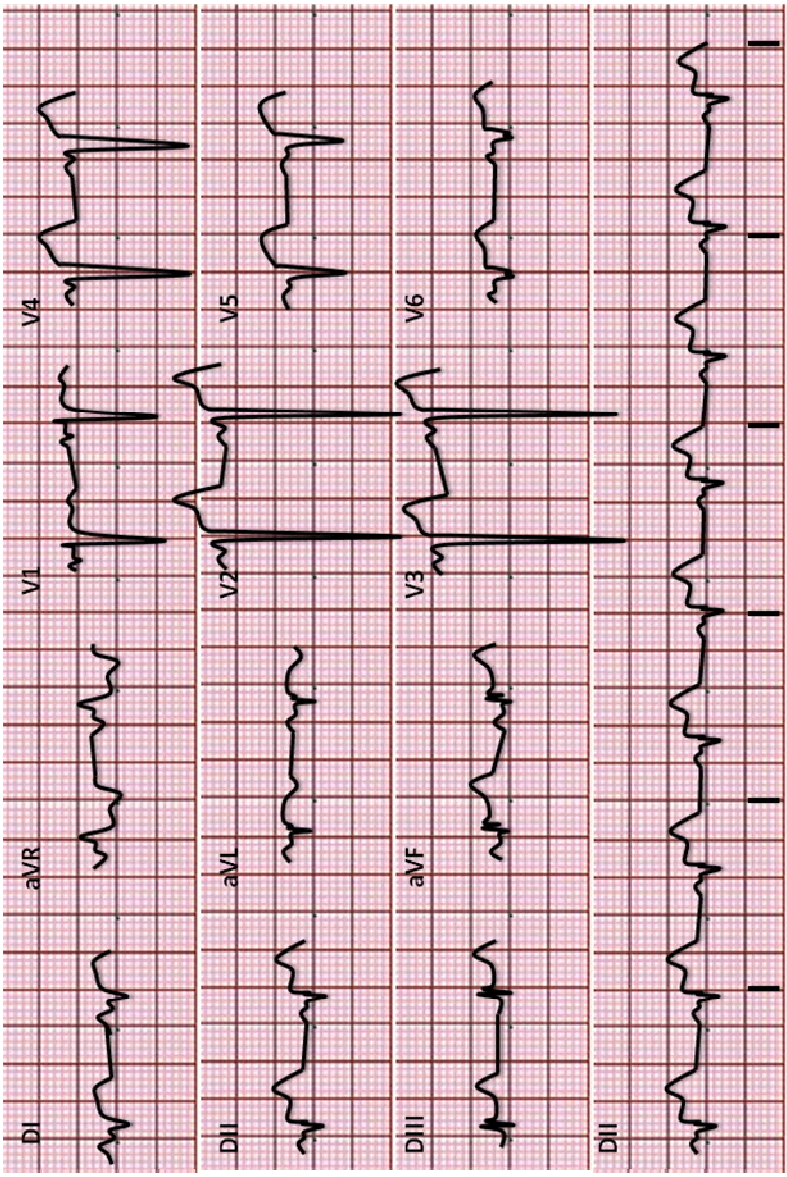

6.

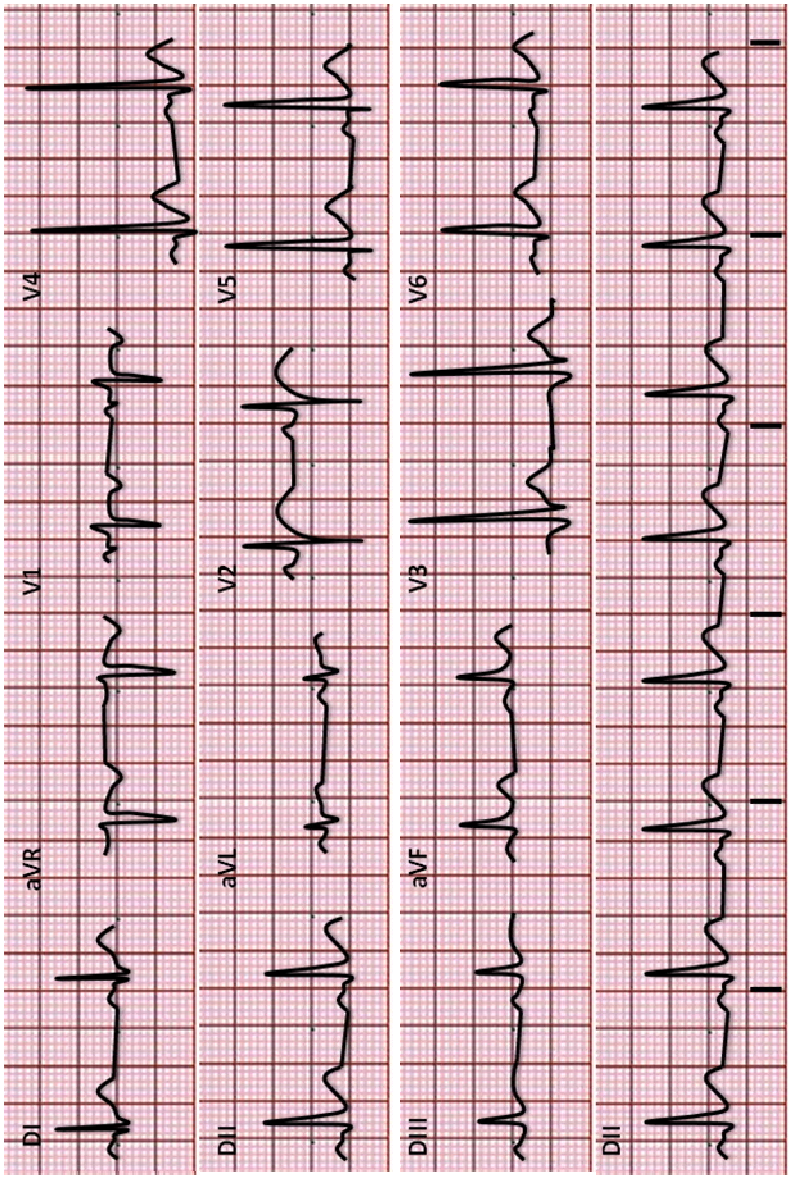

7.

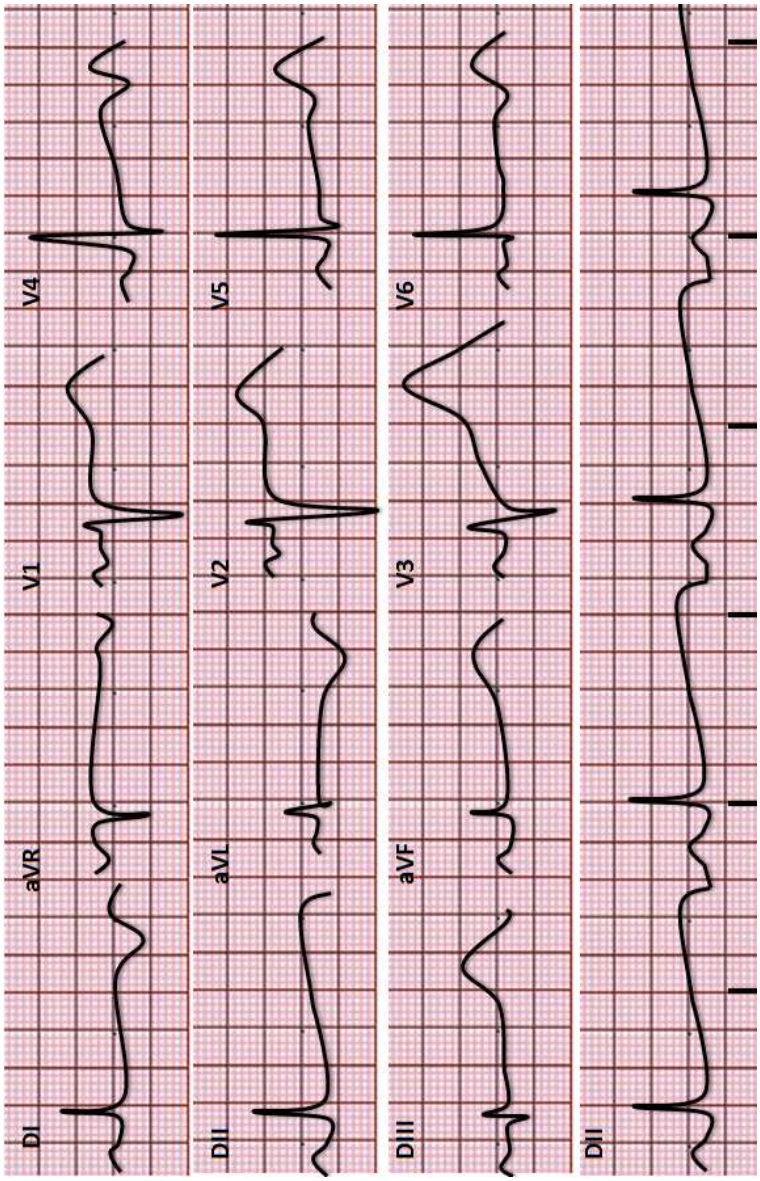

8.

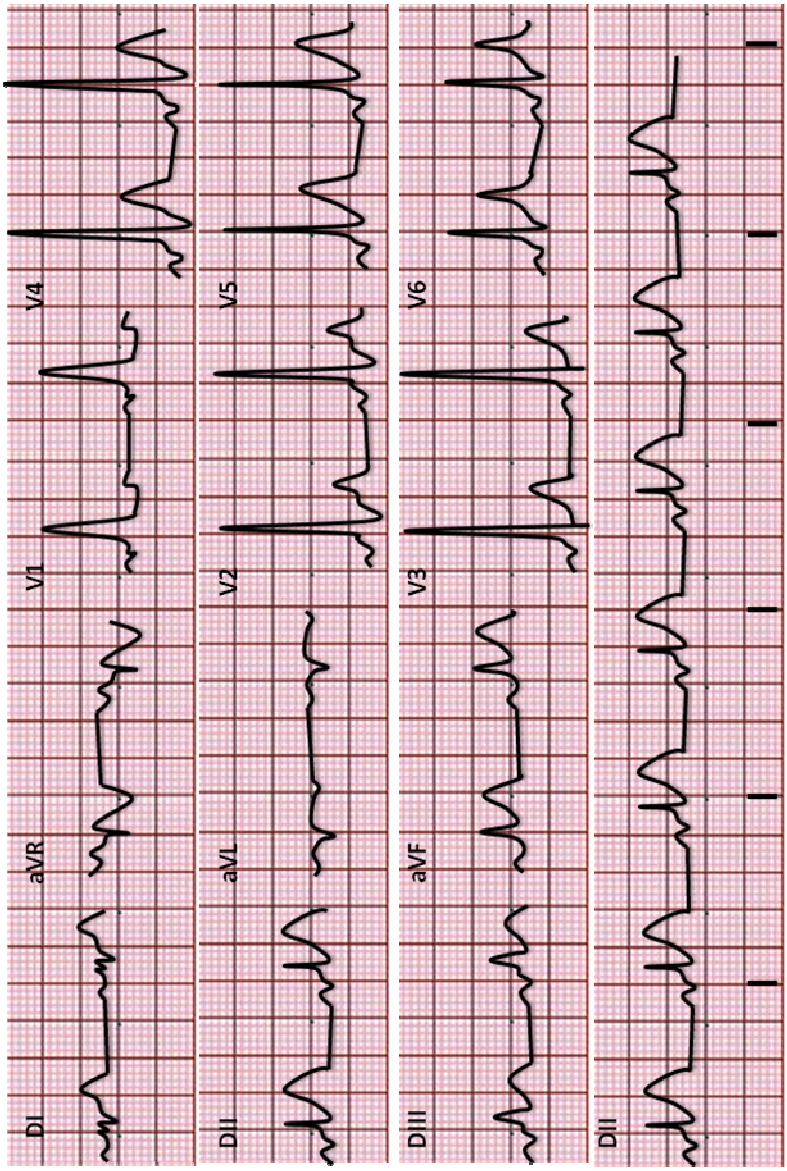

9.

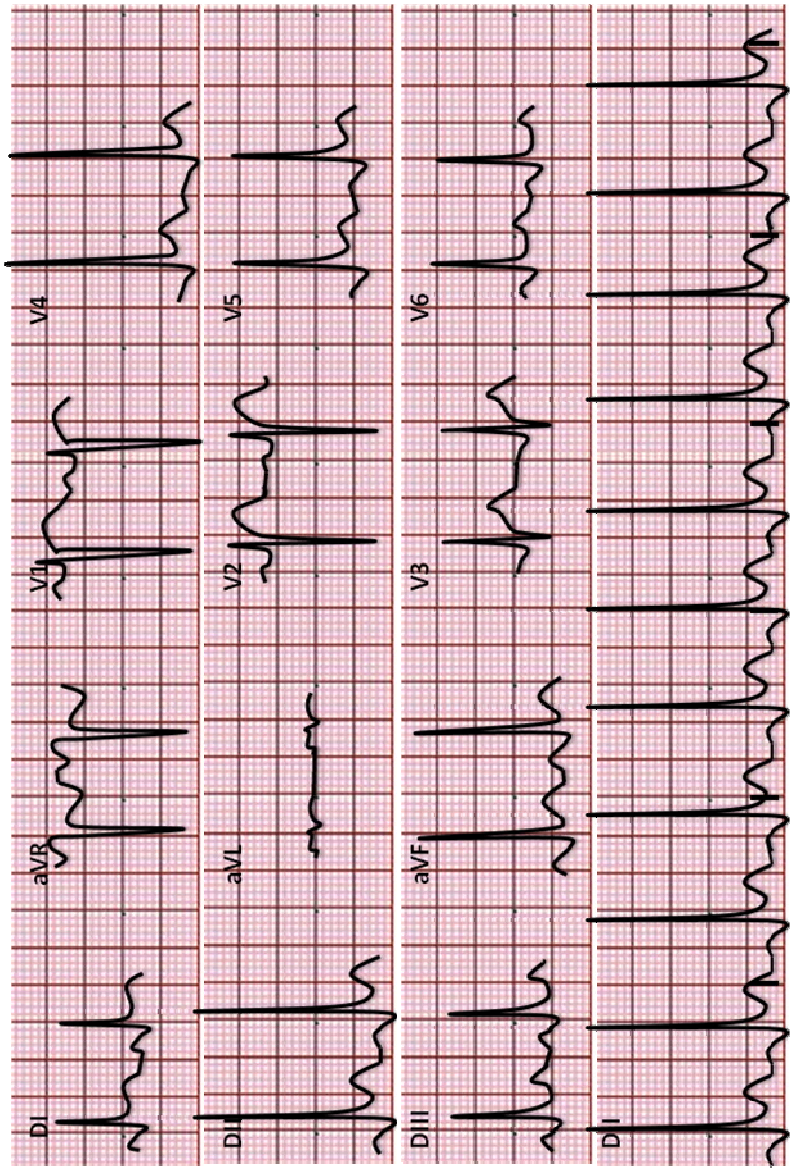

10.

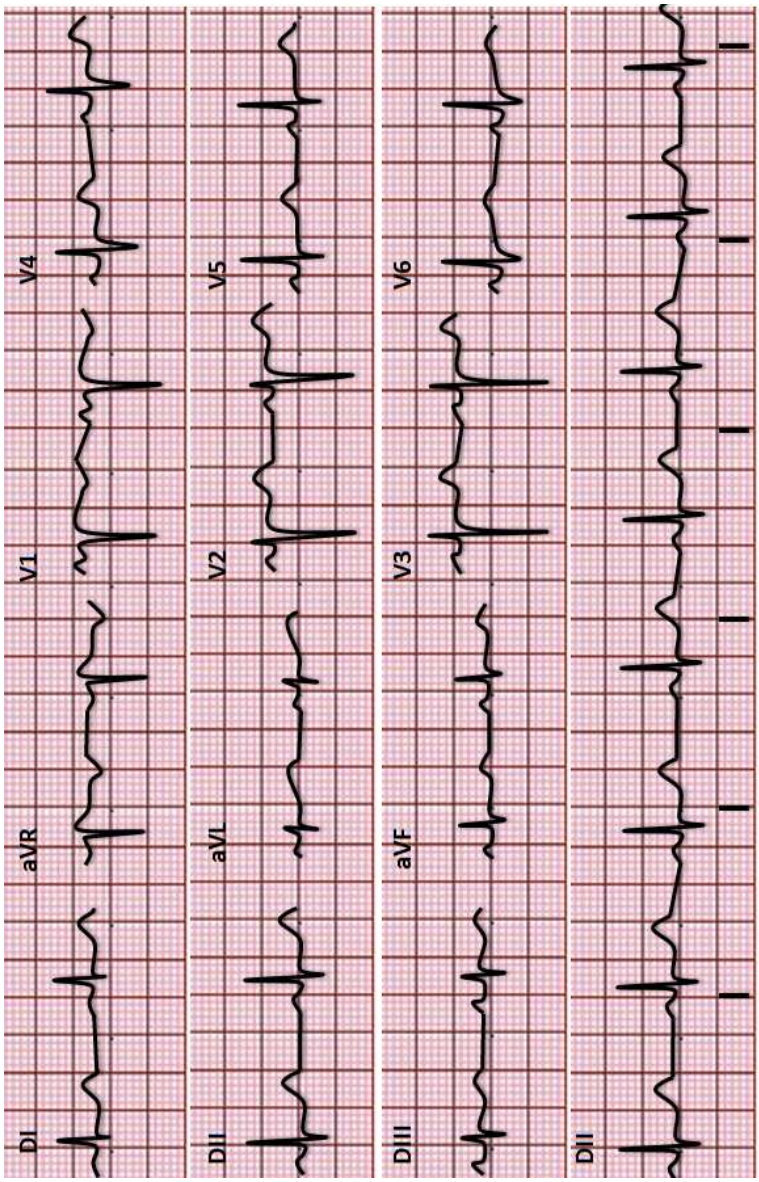

11.

13. Ejercicios tema 13.

Ejercicio 13.1.

Utilizando los cuadros resumen, identifique las arritmias o signos de cardiopatía isquémica que aparecen en los registros electrocardiográficos siguientes teniendo en cuenta que puede haber más de una alteración en cada ECG.

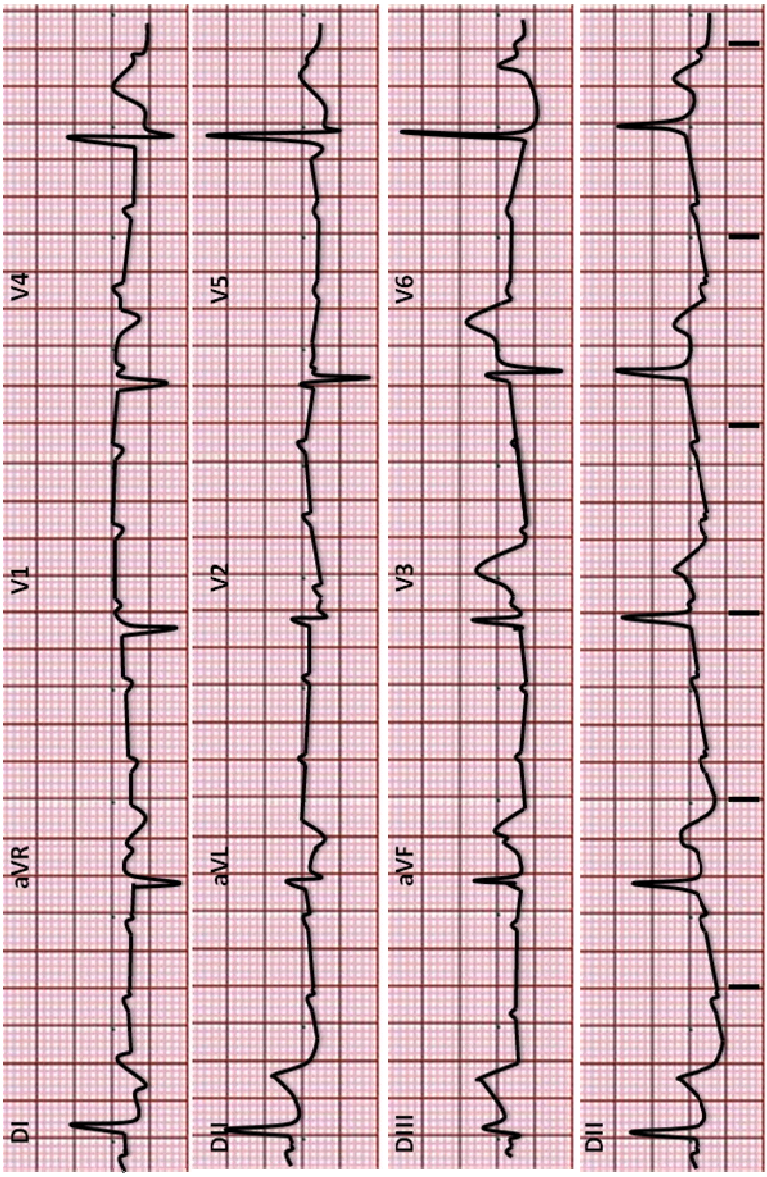

1.

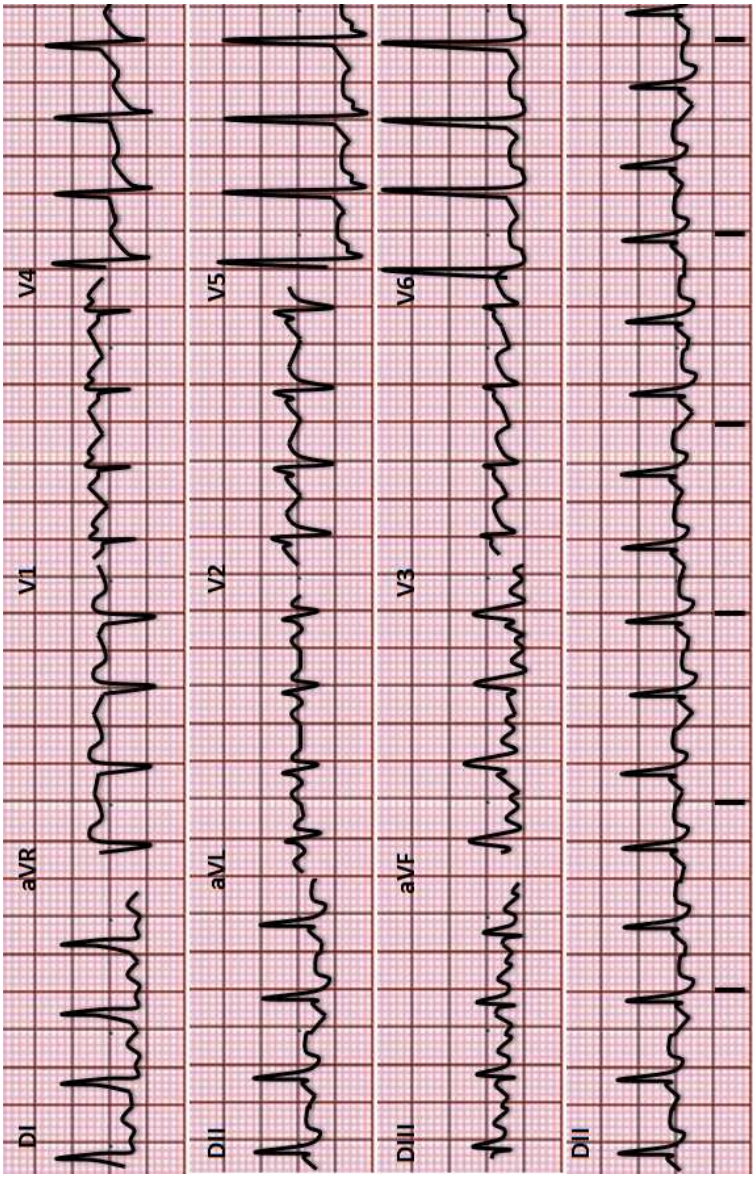

2.

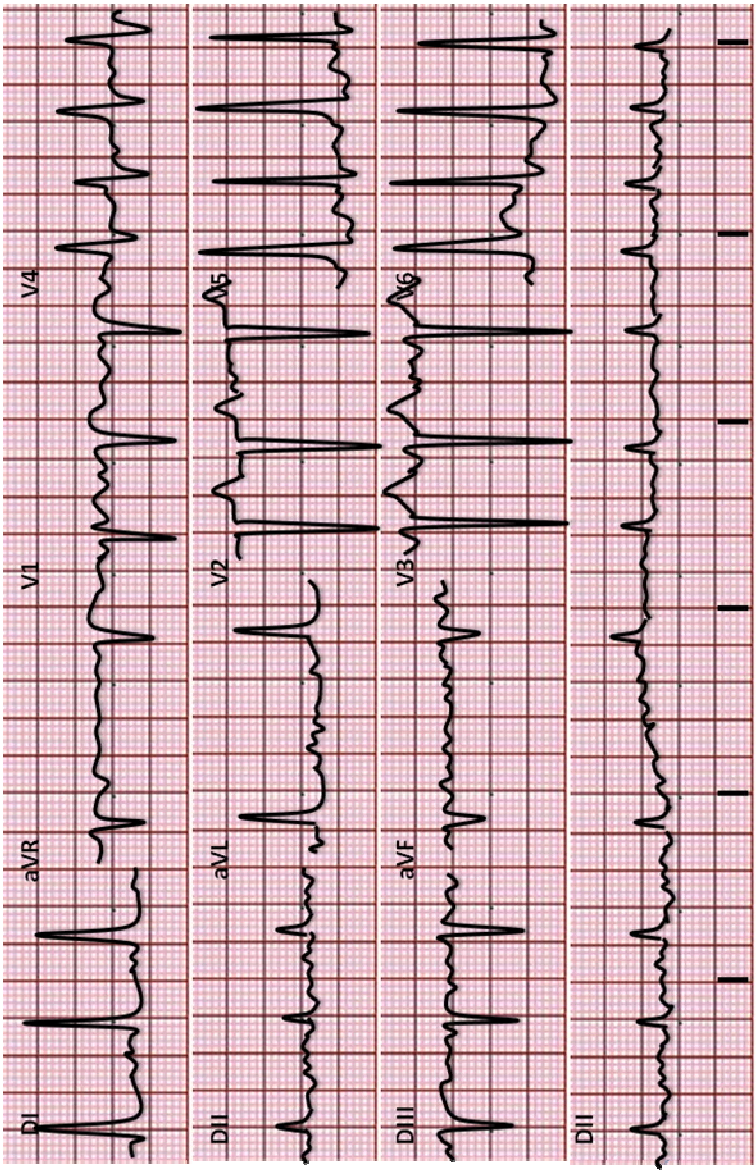

3.

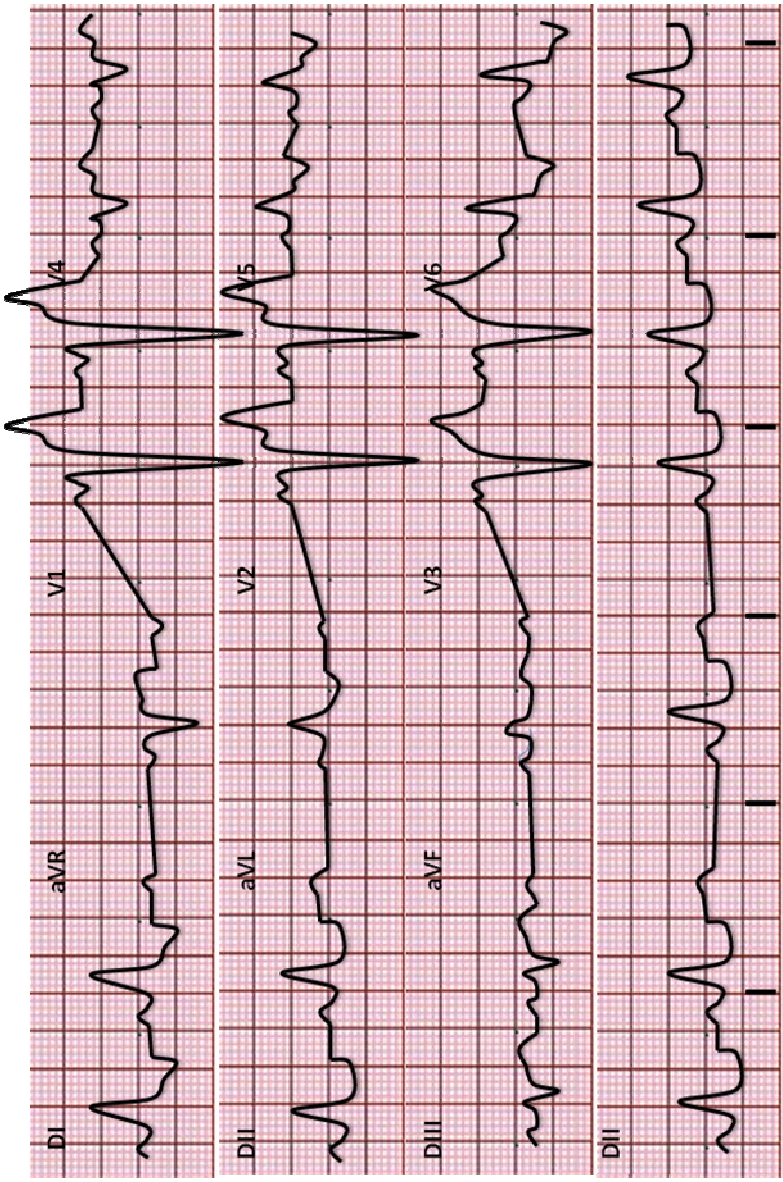

4.

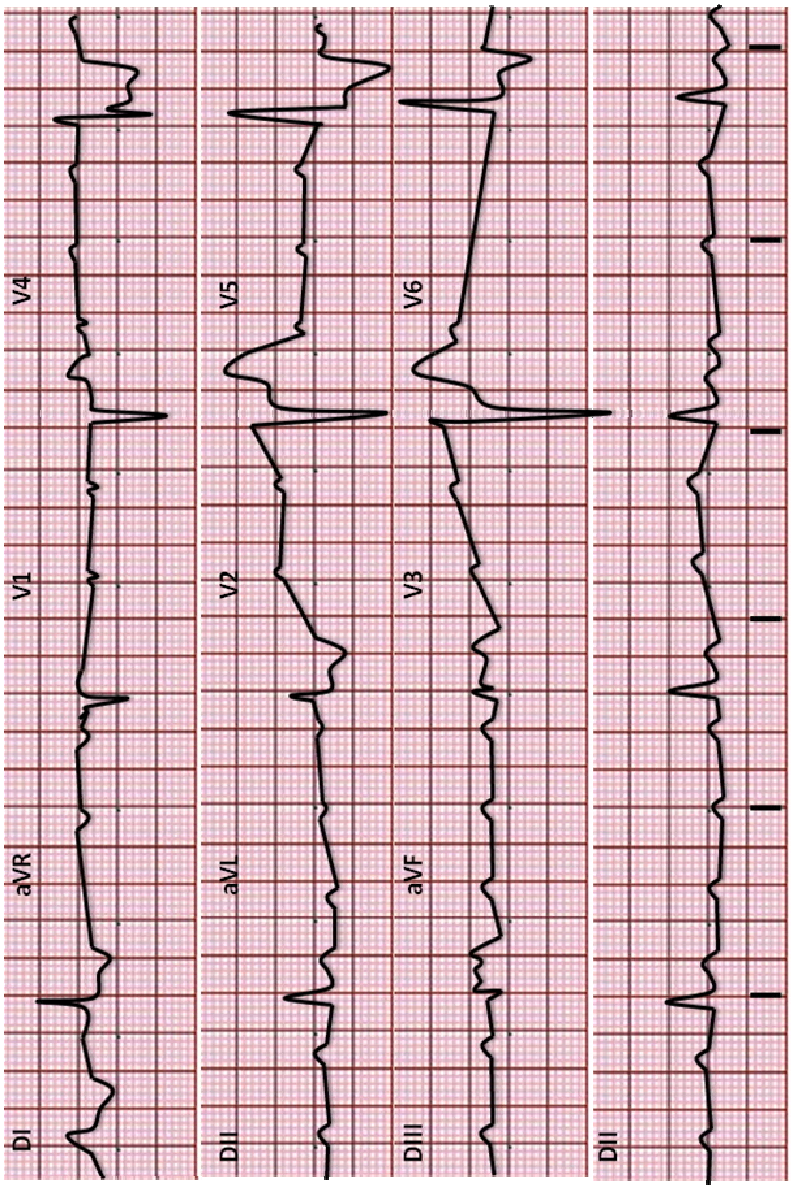

5.

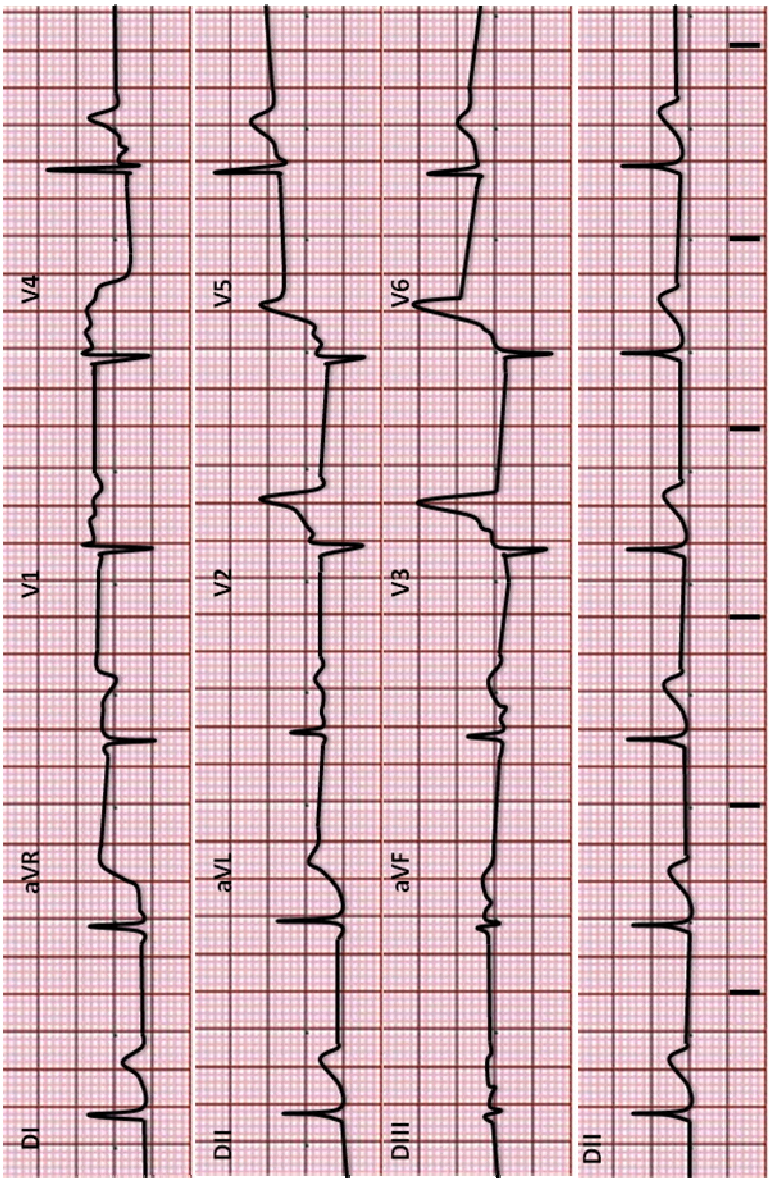

6.

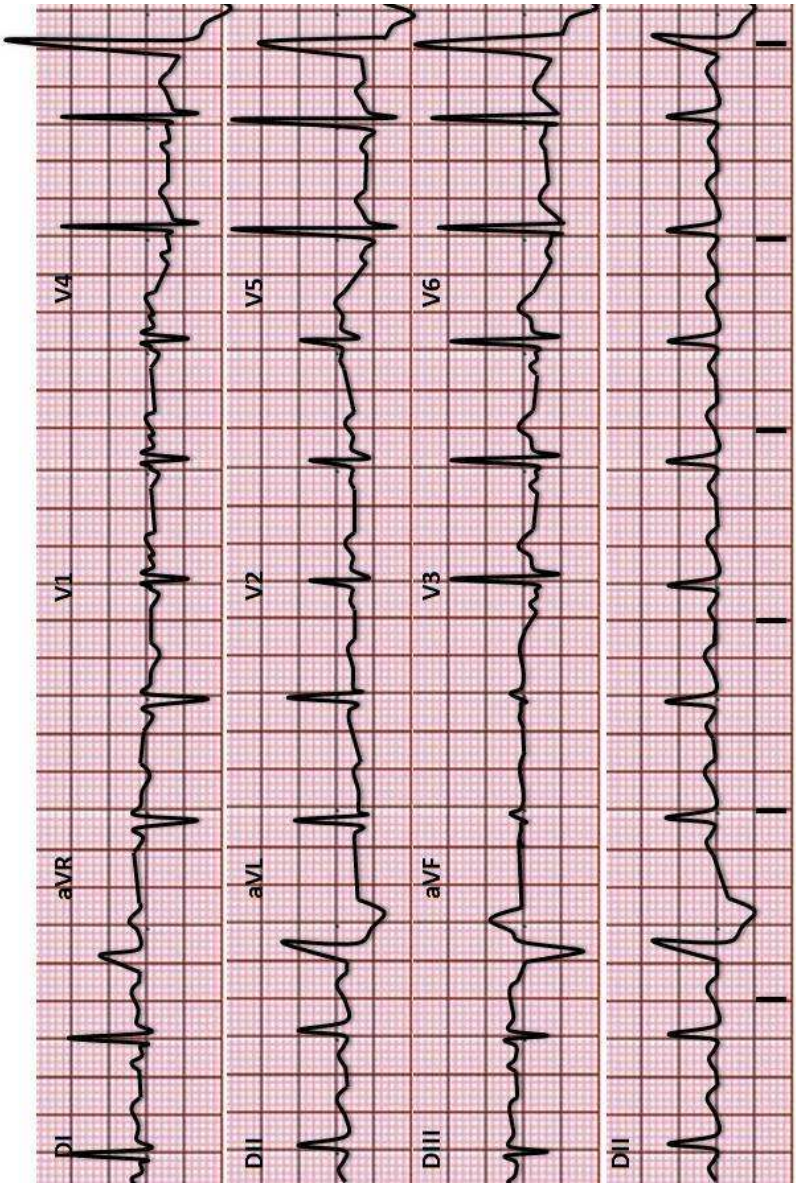

7.

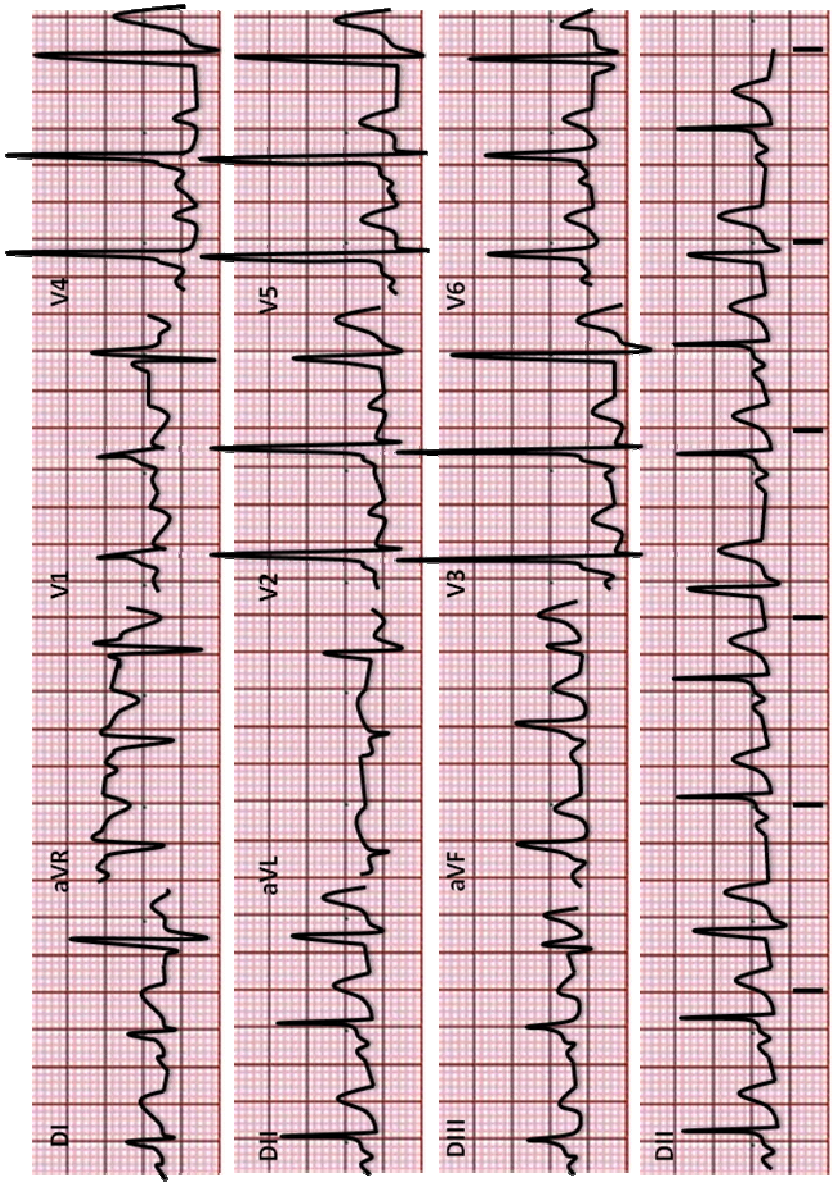

8.

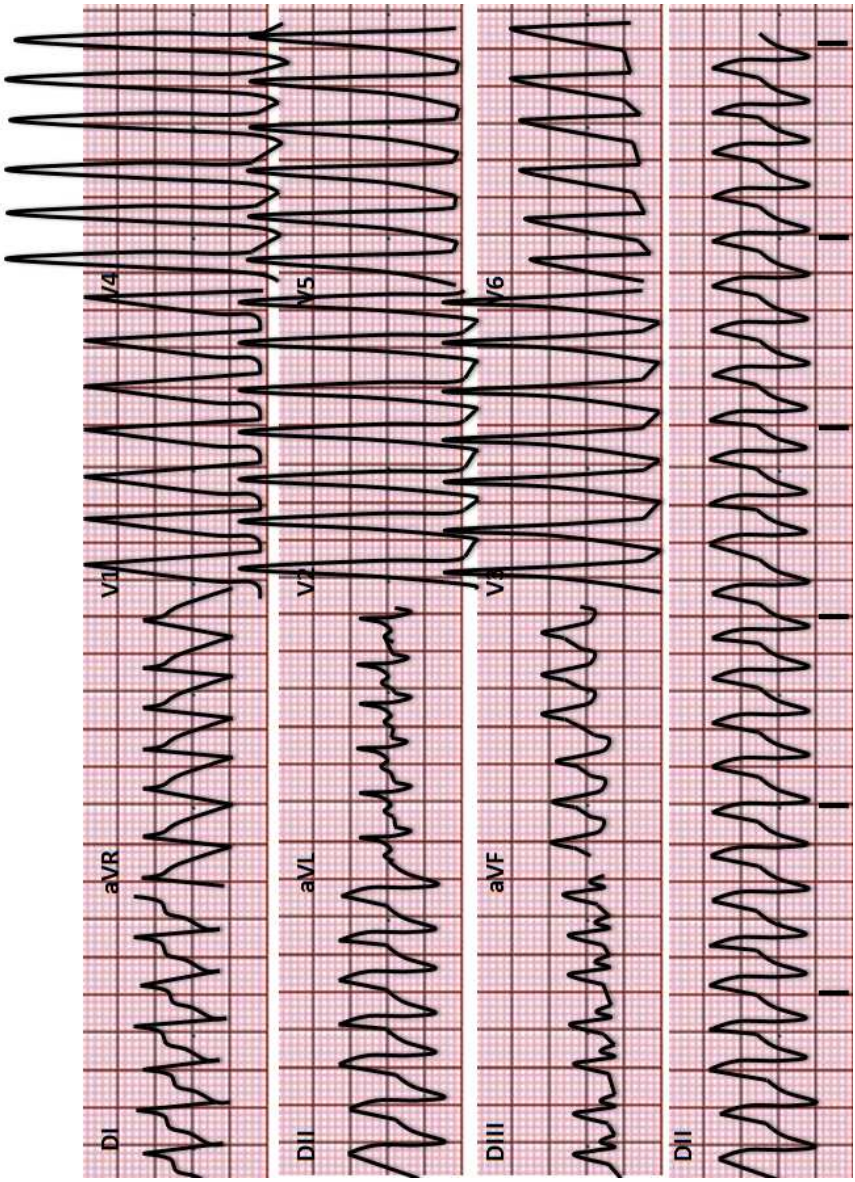

9.

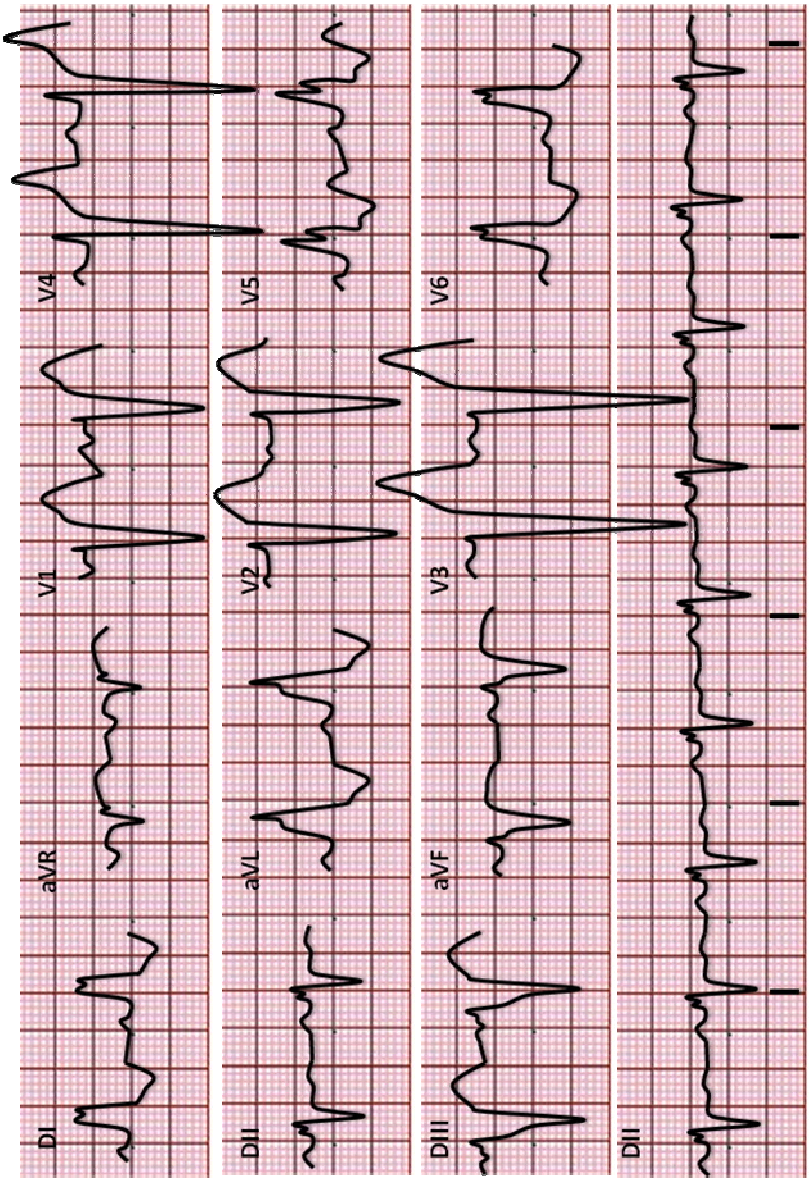

10.

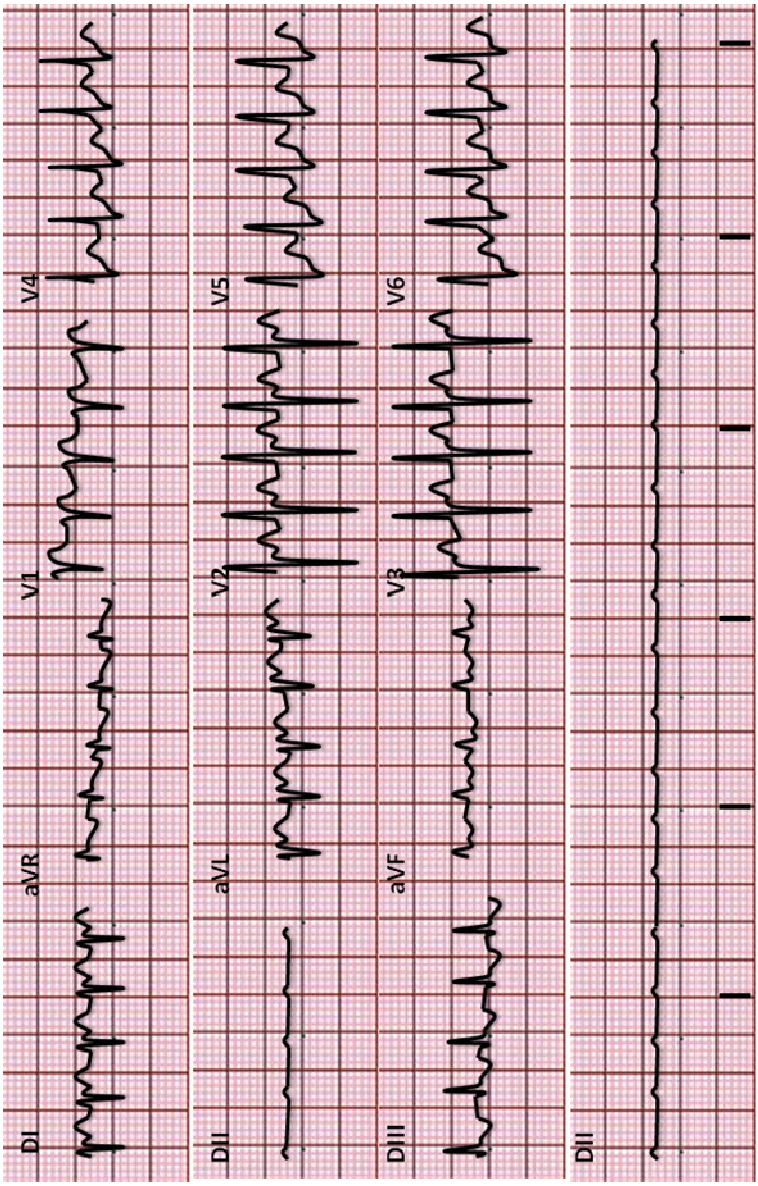

11.

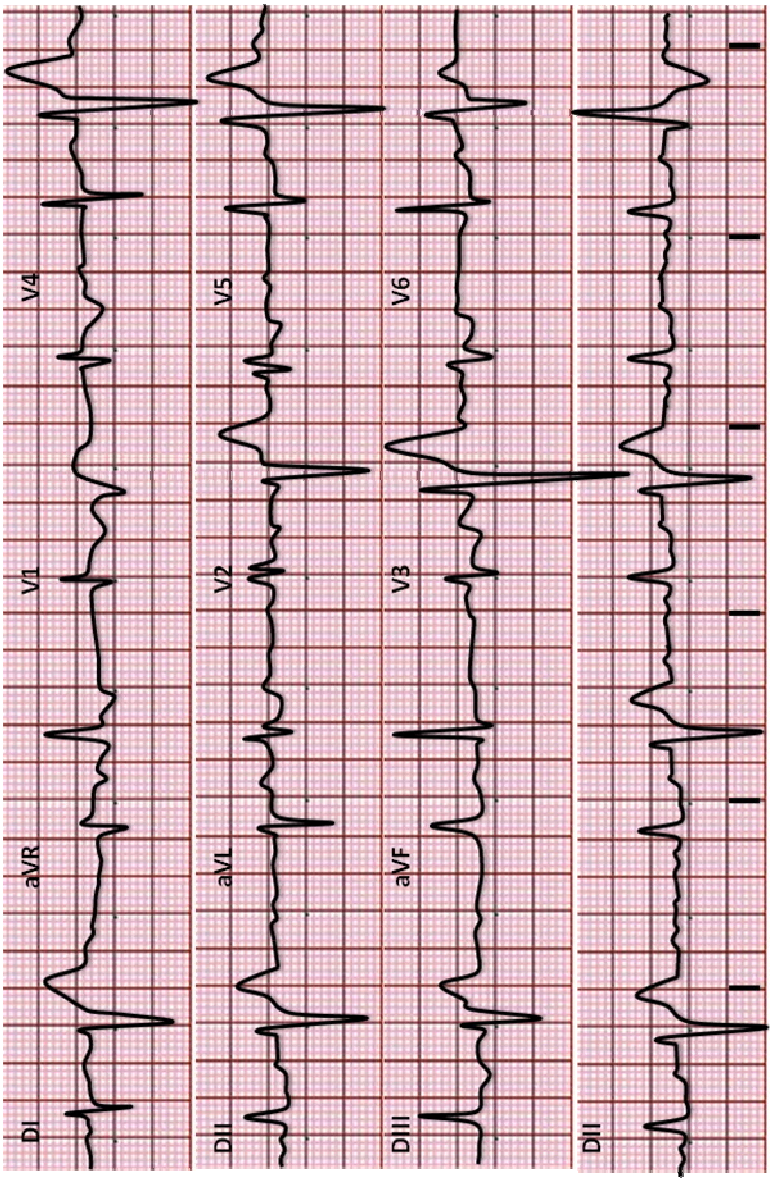

12.

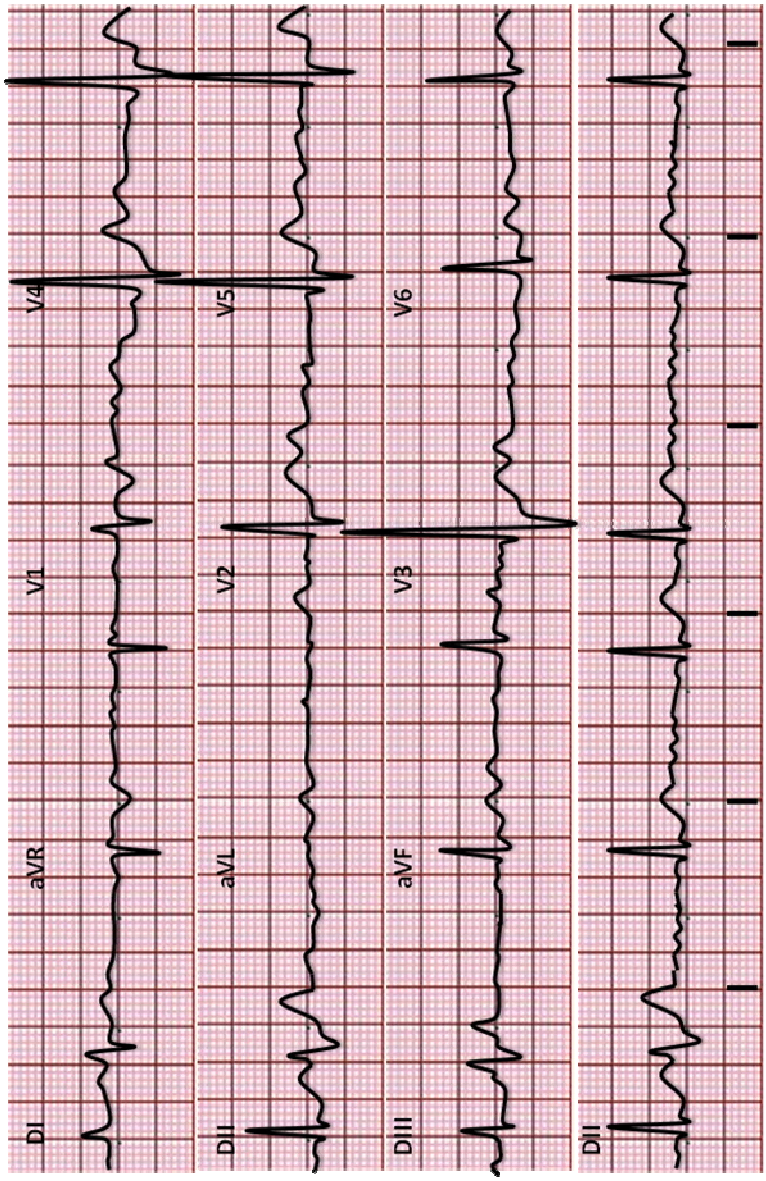

13.

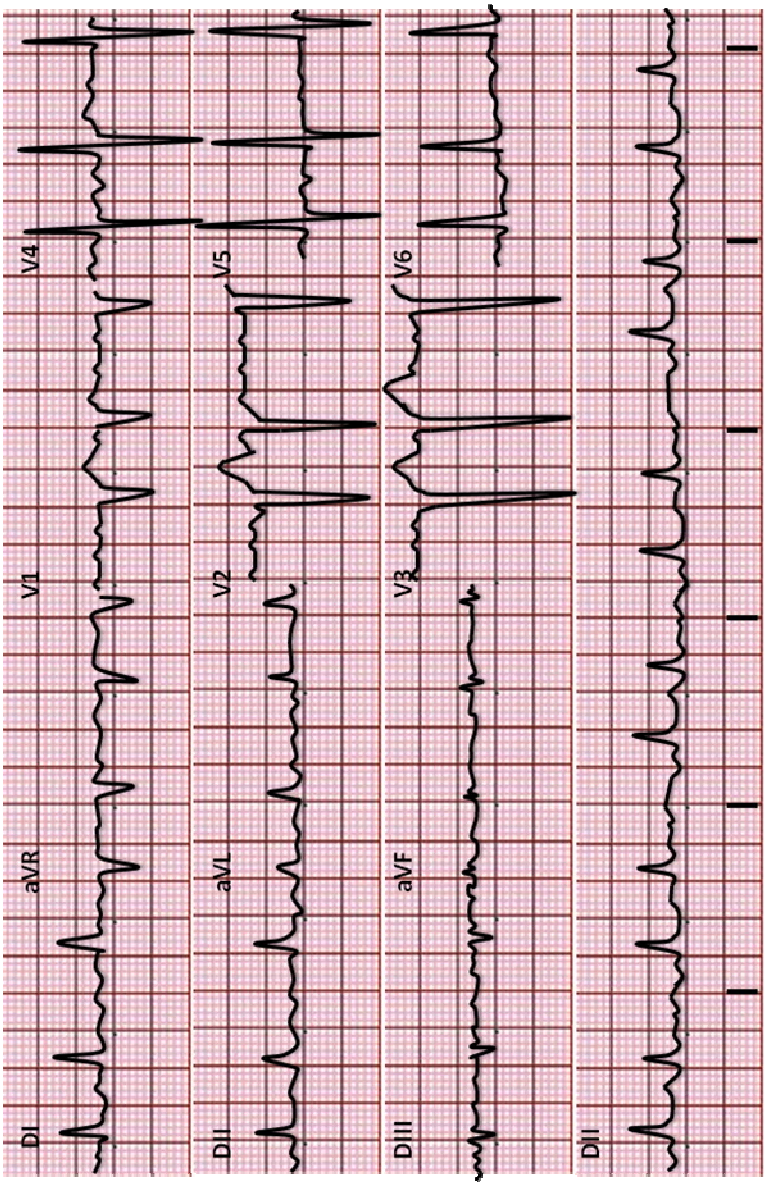

14.

14. Ejercicios tema 14.

Ejercicio 14.1.

Indique la acción de cada fármaco (antiarrítmico, analgésico, catecolamina,…), el tipo de fluido requerido marcando con una cruz, así como aquellas observaciones de conservación o administración a tener en cuenta.

FÁRMACO	ACCIÓN	SSF	SG5%	Observaciones
ADENOSINA				
ADRENALINA				
AMIODARONA				
ATP				
ATROPINA				
BRETILIO				
CLORURO MÓRFICO				
DIGOXINA				
DOBUTAMINA				
DOPAMINA				
FENITOINA				
FLECAINIDA				
FLUMACENIL				
HIDRALACINA				
ISOPROTERENOL				
LABETALOL				
LIDOCAINA				
MIDAZOLAN				
NITROGLICERINA				
NITROPRUSIATO				
PROCAINAMIDA				
PROPAFENONA				
SULFATO DE Mg				
URAPIDIL				
VERAPAMIL				

Ejercicio 14.2.

Indique el tratamiento inicial recomendado en las siguientes situaciones, sin indicar dosis de fármacos:

Situación	Tratº eléctrico	Tratº farmacológico
Asistolia		
Bloqueo AV de 2º grado Mobitz I y paciente estable		
Bloqueo AV de tercer grado con paciente inestable		
Bloqueo AV de tercer grado con QRS ancho y paciente estable		
FA rápida con paciente estable sin evidencia de insuf. cardiaca		
FA rápida con paciente estable y evidencia de insuf. cardiaca		
FA rápida con paciente inestable		
Fibrilación ventricular		
Flúter auricular rápido con paciente inestable		
Taq supraventricular con paciente estable		
Taq supraventricular con paciente inestable		
Taq ventricular con pulso y paciente estable		
Taq ventricular con pulso y paciente inestable		
Taq ventricular sin pulso		
Torsade de Pointes con paciente estable		
Torsade de Pointes con pulso y paciente inestable		
Torsade de Pointes sin pulso		

16. BIBLIOGRAFÍA RECOMENDADA

1. Anderson JL, Adams CD, Antman EM, et al, "2011 ACCF/AHA Focused Update Incorporated Into the ACC/AHA 2007 Guidelines for the Management of Patients With Unstable Angina/Non-ST-Elevation Myocardial Infarction: A Report of the American College of Cardiology Foundation/American Heart Association Task Force on Practice Guidelines," Circulation, 2011, 123(18):e426-579.Cheng, A;
2. Aronow WS, Fleg JL, Pepine CJ, et al, "ACCF/AHA 2011 Expert Consensus Document on Hypertension in the Elderly: A Report of the American College of Cardiology Foundation Task Force on Clinical Expert Consensus Documents," Circulation, 2011
3. Craig, K. Cómo utilizar un marcapasos transcutáneo. Nursing, 2007; 25:40-1. - vol.25 núm 04.
4. Crawford MH, Bernstein SJ, Deedwania PC, et al. ACC/AHA guidelines for ambulatory electrocardiography: executive summary and recommendations. A report of the American College of Cardiology/American Heart Association task force on practice guidelines (committee to revise the guidelines for ambulatory electrocardiography). Circulation 1999; 100:886.
5. Dager WE, Sanoski CA, Wiggins BS, et al, "Pharmacotherapy Considerations in Advanced Cardiac Life Support," Pharmacotherapy, 2006, 26(12):1703-29.
6. Downey, BC. Electrocardiographic and electrophysiologic features of type II (atypical) atrial flutter. última revisión: mayo, 2003. Uptodate®, 2012.
7. Downey, BC. Electrocardiographic and electrophysiologic features of type I (typical) atrial flutter. última revisión: abril, 2006. Uptodate®, 2012.
8. Esteve J, Mitjans J. Electrocardiograma. Enfermería. Técnicas clínicas. Madrid, McGraw-Hill Interamericana, 2002.
9. Field JM, Hazinski MF, Sayre MR, et al, "Part 1: Executive Summary: 2010 American Heart Association Guidelines for Cardiopulmonary Resuscitation and Emergency Cardiovascular Care," Circulation, 2010, 122 (18 Suppl 3):640-56.
10. Fleisher LA, Beckman JA, Brown KA, "2009 ACCF/AHA Focused Update on Perioperative Beta Blockade Incorporated Into the ACC/AHA 2007 Guidelines on Perioperative Cardiovascular Evaluation and Care for Noncardiac Surgery. A Report of the American College of Cardiology Foundation/American Heart Association Task Force on Practice Guidelines," J Am Coll Cardiol, 2009, 54(22):e13-118.
11. Fraker TD, Fihn SD, Gibbons RJ, et al, "2007 Chronic Angina Focused Update of the ACC/AHA 2002 Guidelines for the Management of Patients With Chronic Stable Angina: A Report of the American College of Cardiology/American Heart Association Task Force on Practice Guidelines Writing Group to Develop the Focused Update of the 2002 Guidelines for the Management of Patients With Chronic Stable Angina," Circulation, 2007, 116(23):2762-72.
12. Ganz LI. Approach to the diagnosis of narrow QRS complex tachycardias. Última revisión: julio, 2009. Uptodate®, 2012.
13. García Bolao I. Introducción a la electrocardiografía clínica. Barcelona, Ariel, 2002.
14. Goldberger, AL. Basic approach to arrhythmias due to digitalis toxicity. Última revisión: agosto, 2011. Uptodate®, 2012.
15. Goldberger, AL. Electrocardiogram in pericarditis and pericardial effusion. Última revisión: enero, 2011. Uptodate®, 2012.
16. Hayes, DL. Modes of cardiac pacing: Nomenclature and selection. Última revisión: enero, 2011. Uptodate®, 2012.

17. Hazinski MF, Samson R, and Schexnayder S, 2010 Handbook of Emergency Cardiovascular Care for Healthcare Providers, South Deerfield, MA: American Heart Association; 2010.
18. Hunt SA, Abraham WT, Chin MH, et al, “2009 Focused Update Incorporated into the ACC/AHA 2005 Guidelines for the Diagnosis and Management of Heart Failure in Adults: A Report of the American College of Cardiology Foundation/American Heart Association Task Force on Practice Guidelines Developed in Collaboration With the International Society for Heart and Lung Transplantation,” J Am Coll Cardiol, 2009, 53(15):e1-90.
19. Kumar, K. Antiarrhythmic drugs to maintain sinus rhythm in patients with atrial fibrillation: Recommendations. Última revisión: octubre, 2011. Uptodate®, 2012.
20. Kumar, K. Overview of atrial fibrillation. Última revisión: agosto, 2011. Uptodate®, 2012.
21. Lévy, S; Olshansky, B. Arrhythmia management for the primary care clinician. Última revisión: mayo, 2010. Uptodate®, 2012.
22. Lindenfeld J, Albert NM, Boehmer JP, et al, “HFSA 2010 Comprehensive Heart Failure Practice Guideline,” J Card Fail, 2010, 16(6):e1-194.
23. Lindner UK, Dubin D. Introducción a la electrocardiografía. Barcelona, Masson, 2004.
24. Moreno Ochoa L. Cómo entender un electrocardiograma. Madrid, Díaz de Santos, 2000.
25. Moro C, Hernández Madird A, García Cosio F. Electrocardiografía clínica. Madrid, McGraw Hill Interamericana, 2001.
26. National Asthma Education and Prevention Program Coordinating Committee, “Expert Panel Report 3 (EPR 3): Guidelines for the Diagnosis and Management of Asthma,” 2007. Disponible online en http://www.nhlbi.nih.gov/guidelines/asthma/asthgdln.htm.
27. Neumar RW, Otto CW, Link MS, et al, “Part 8: Adult Advanced Cardiovascular Life Support: 2010 American Heart Association Guidelines for Cardiopulmonary Resuscitation and Emergency Cardiovascular Care,” Circulation, 2010, 122(18 Suppl 3):729-67.
28. Nolan, Jerry P, et al. European Resuscitation Council Guidelines for Resuscitation 2010. Section 1. Executive Sumary. Resuscitation, 81, 2010 (1919-1976).
29. O’Connor RE, Brady W, Brooks SC, et al, "Part 10: Acute Coronary Syndromes: 2010 American Heart Association Care Guidelines for Cardiopulmonary Resuscitation and Emergency Cardiovascular Care," Circulation, 2010, 122(18 Suppl 3):787-817.
30. Phang, R. Overview of the evaluation and management of atrial flutter. Última revisión: marzo, 2011. Uptodate®, 2012.
31. Podrid, PJ, Ganz LI. Approach to the diagnosis of wide QRS complex tachycardias. Última revisión: noviembre, 2011. Uptodate®, 2012.
32. Podrid, PJ. Basic principles and technique of cardioversion and defibrillation. Última revisión: abril, 2011. Uptodate®, 2012.
33. Podrid, PJ. ECG tutorial: Atrial and atrioventricular nodal (supraventricular) arrhythmias. Última revisión: abril, 2010. Uptodate®, 2012.
34. Podrid, PJ. ECG tutorial: Atrioventricular block. Última revisión: julio, 1997. Uptodate®, 2012.

35. Podrid, PJ. ECG tutorial: Basic principles of ECG analysis. Última revisión: abril, 2011. Uptodate®, 2012.
36. Podrid, PJ. ECG tutorial: Chamber enlargement and hypertrophy. Última revisión: julio, 1997. Uptodate®, 2012.
37. Podrid, PJ. ECG tutorial: Electricals components of ECG. Última revisión: abril, 2011. Uptodate®, 2012.
38. Podrid, PJ. ECG tutorial: Miscellaneous diagnoses. Última revisión: septiembre, 2011. Uptodate®, 2012.
39. Podrid, PJ. ECG tutorial: Myocardical infartction. Última revisión: febrero, 2008. Uptodate®, 2012.
40. Podrid, PJ. ECG tutorial: Pacemakers. Última revisión: enero, 2011. Uptodate®, 2012.
41. Podrid, PJ. ECG tutorial: Physiology of the conduction system. Última revisión: enero, 2007. Uptodate®, 2012.
42. Podrid, PJ. ECG tutorial: Preexcitation syndromes. Última revisión: enero, 1998. Uptodate®, 2012.
43. Podrid, PJ. ECG tutorial: Rhythms and arrythmias of de sinus node. Última revisión: junio, 2009. Uptodate®, 2012.
44. Podrid, PJ. ECG tutorial: ST and T wave changes. Última revisión: julio, 1997. Uptodate®, 2012.
45. Podrid, PJ. ECG tutorial: Ventricullar arrhythmias. Última revisión: septiembre, 1997. Uptodate®, 2012.
46. Podrid, PJ. Electrocardiographic features of the Wolff-Parkinson-White pattern. Última revisión: mayo, 2009. Uptodate®, 2012.
47. Podrid, PJ. Overview of the acute management of tachyarrhythmias. Última revisión: junio, 2008. Uptodate®, 2012.
48. Podrid, PJ. Reentry and the development of cardiac arrhythmias. Última revisión: junio, 2006. Uptodate®, 2012.
49. Podrid, PJ. Tachyarrhythmias associated to accessory pathways. Última revisión: noviembre, 2009. Uptodate®, 2012.
50. Pozner, CN. Advanced cardiac life support (ACLS) in adults. Última revisión: octubre, 2011. Uptodate®, 2012.
51. Proehl, RN. Enfermería de Urgencias. Técnicas y procedimientos. Tercera edición. Editorial Elsevier. Madrid, 2005.
52. Rekarte J, Oria García A. Aspectos prácticos de electrocardiografía en urgencias Madrid, Aran, 2000.
53. Rhoney D and Peacock WF, “Intravenous Therapy for Hypertensive Emergencies, Part 1”, Am J Health-Syst Pharm, 2009, 66(15):1343-52.
54. Rodríguez Padial L. Curso básico de electrocardiografía. Bases teóricas y aplicación diagnóstica. 2ª edición. Madrid, Edicomplet, 2004.
55. Saperia, GM. Intraatrial reentrant tachycardia. Última revisión: noviembre, 2009. Uptodate®, 2012.
56. Saperia, GM. Normal sinus ryithm and sinus arrhythmia. Última revisión: agosto, 2009. Uptodate®, 2012.
57. Saperia, GM. Sinoatrial nodal reentrant tachycardia. Última revisión: agosto, 2007. Uptodate®, 2012.

58. Sauer, WH. Etiology of atrioventricular block. Última revisión: septiembre, 2011. Uptodate®, 2012.
59. Sauer, WH. Overview of left bundle branch block. Última revisión: julio, 2011. Uptodate®, 2012.
60. Sauer, WH. Overview of right bundle branch block. Última revisión: agosto, 2011. Uptodate®, 2012.
61. Sauer, WH. Second degree atrioventricular block: Mobitz type II. Última revisión: marzo, 2011. Uptodate®, 2012.
62. Wann SL, Curtis AB, January CT, et al, "2011 ACCF/AHA/HRS Focused Update on the Management of Patients With Atrial Fibrillation (Updating the 2006 Guideline): A Report of the American College of Cardiology Foundation/American Heart Association Task Force on Practice Guidelines," Circulation, 2011, 123 (1):104-23.
63. Wylie, JV; Pinto, DS; Josephson, ME. Brugada Syndrome. Última revisión: noviembre, 2011. Uptodate®, 2012.
64. Zimetbaum, PJ; Josephson, ME, Pathophysiology of the long QT syndrome. Última revisión: enero, 2008. Uptodate®, 2012.

17. SOLUCIONARIO

1. Ejercicios tema 1.

Ejercicio 1.1. Una con flechas las características de las células cardiacas con el nombre de las mismas.

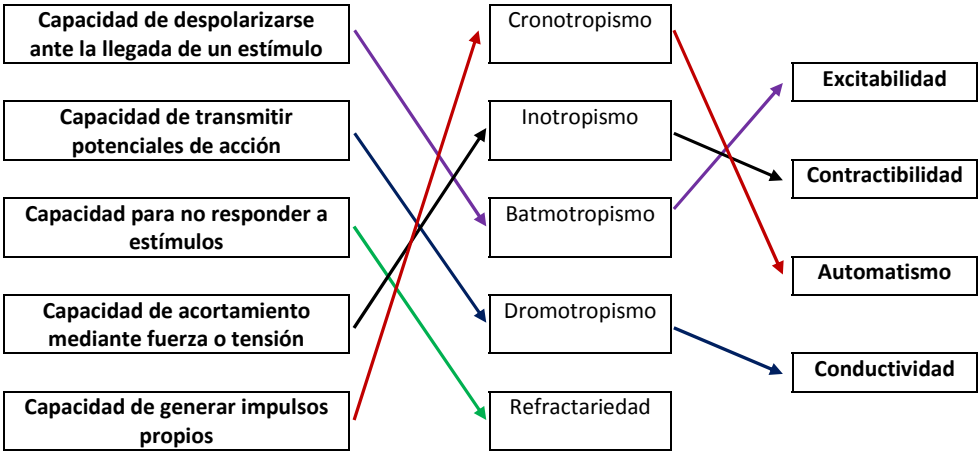

Ejercicio 1.2. Ponga el nombre de cada estructura del sistema de conducción eléctrico.

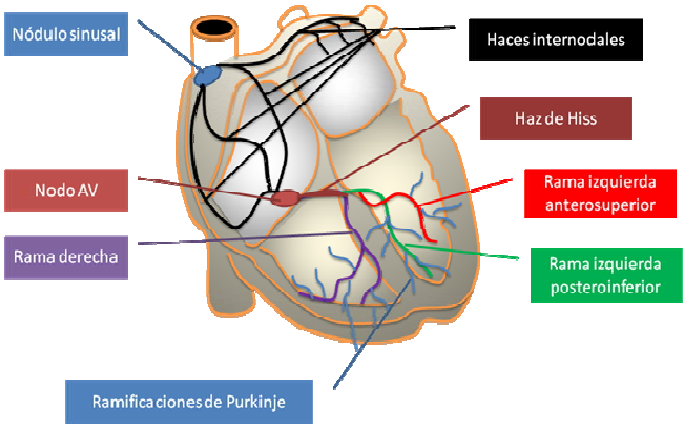

Ejercicio 1.3. Complete las siguientes frases con el contenido adecuado.

El marcapasos fisiológico del corazón es **NÓDULO SINUSAL**. La frecuencia cardiaca aumenta por influencia del sistema nervioso **SIMPÁTICO** y desciende por el **PARASIMPÁTICO O VAGO**. Cuando el marcapasos fisiológico del corazón falla pueden aparecer ritmos ectópicos o de **ESCAPE** que salen a solucionar la ausencia de ritmo superior. Estos ritmos ectópicos son el **AURICULAR** que funciona entre **70-75** lat/min; el **NODAL O DE LA UNIÓN** que funciona entre **40-60** lat/min, y el **VENTRICULAR** que funciona entre **30-40** lat/min. Aunque estos ritmos ectópicos también pueden originar arritmias graves, el mecanismo que con mayor frecuencia origina arritmias letales se conoce como **REENTRADA**.

2. Ejercicios tema 2.

Ejercicio 2.1. Coloque cada derivación en el lugar que valora del corazón, teniendo en cuenta que las de fondo azul son periféricas y valoran el plano frontal y las de color claro son precordiales y valoran el plano horizontal.

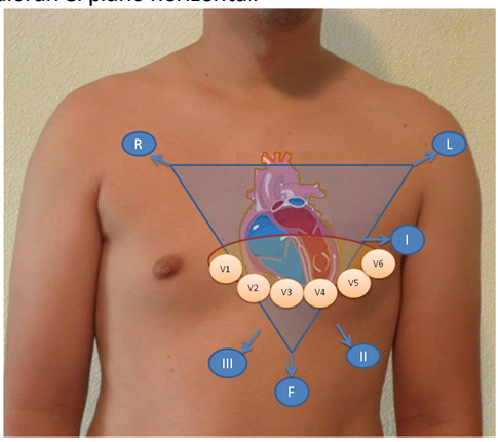

Ejercicio 2.2. Indique qué electrodo se coloca en cada una de las posiciones que aparecen en el dibujo.

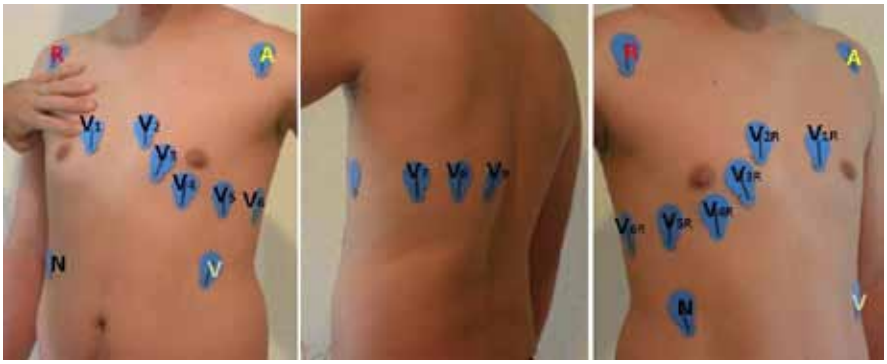

Ejercicio 2.3. ¿Qué alteraciones electrocardiográficas pueden tener una especial relevancia clínica para el paciente?

Las **bradi y taquiarritmias**, por poder provocar signos de bajo gasto cardiaco, los **signos de cardiopatía isquémica**, las **arritmias de complejo ancho** (generalmente ventriculares) y las **arritmias embolígenas** (FA y flúter auricular).

Ejercicio 2.4. Complete la siguiente frase con el contenido adecuado.

Para monitorizar arritmias en monitorización continua, el electrodo verde se coloca en el mismo lugar en el que colocamos **V1** y para monitorizar signos de cardiopatía isquémica se coloca en el mismo lugar en el que colocamos **V4 ó V6**.

8. Ejercicios tema 3.

Ejercicio 3.1. Localice en el dibujo las ondas P, Q, R, S, T y U; el complejo QRS; el punto J, el espacio PR y los intervalos PR, QT y ST.

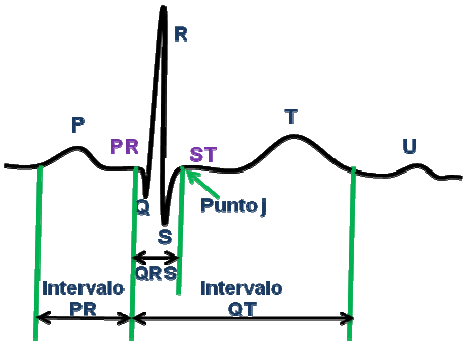

Ejercicio 3.2. Responda verdadero (V) o falso (F) a las siguientes afirmaciones.

Afirmación	V	F
La onda P representa la repolarización de las aurículas		X
Una onda P es demasiado alta cuando mide más de 2,5 mm de voltaje	X	
Una onda P es demasiado ancha cuando mide más de 2 cuadraditos		X
El QRS representa la despolarización ventricular	X	
La onda Q es la primera onda que aparece en el QRS y puede ser positiva o negativa		X
El QRS excesivamente es ancho cuando mide tres o más cuadraditos pequeños	X	
El QRS y la onda P tienen la misma morfología en todas las derivaciones		X
El QRS es positivo cuando se aleja el impulso de esa derivación		X
El intervalo PR o PQ representa el retardo del impulso realizado en el nodo AV	X	
El intervalo PR o PQ debe medir de ancho entre 3 y 5 cuadrados pequeños	X	
El intervalo PR o PQ debe medir igual en todos los individuos		X
El punto J marca el inicio del espacio ST	X	
El espacio ST y la onda T representan la despolarización ventricular	X	
La onda T debe ser siempre negativa en aVR y positiva en DII en un ECG normal	X	
El intervalo QT representa el ciclo cardiaco auricular		X
El intervalo QT varía con la frecuencia cardiaca	X	
La onda U aparece de forma habitual en el ECG		X

Ejercicio 3.3. Identifique las diferentes ondas en los electrocardiogramas siguientes.

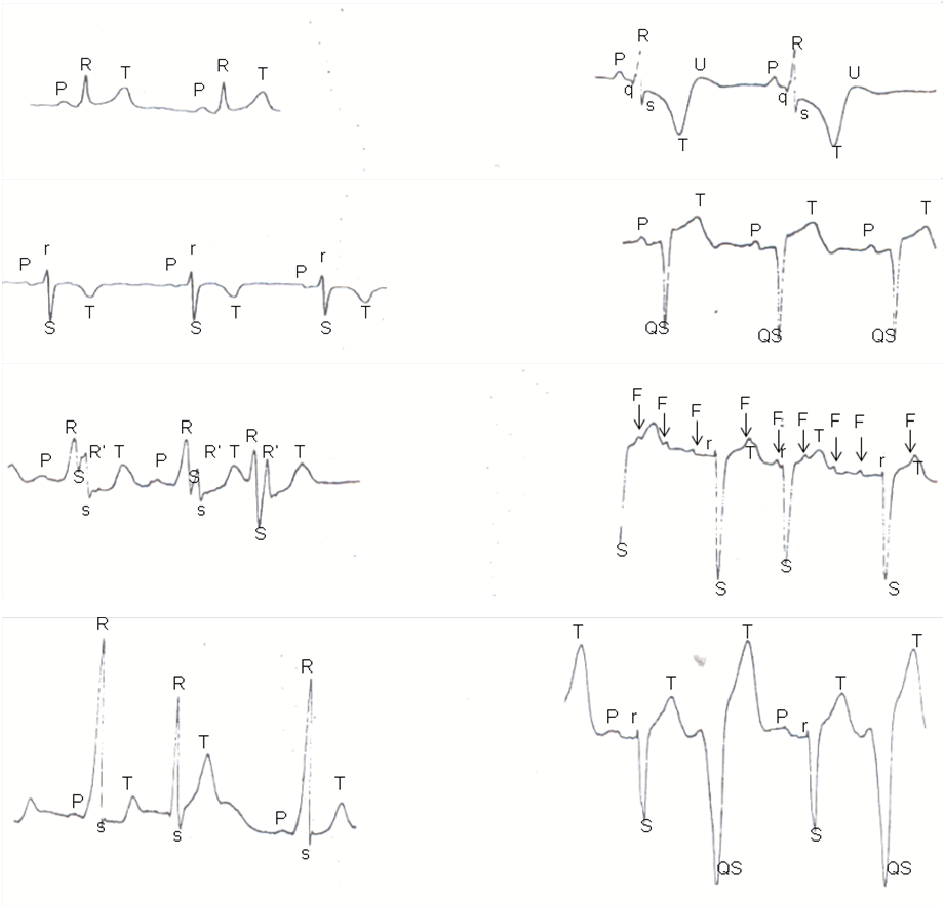

4. Ejercicio tema 4.

Ejercicio 4.1. Calcule, de manera aproximada, el eje eléctrico de los siguientes electrocardiogramas:

1	2	3	4	5	6	7	8
-60º	-15º	+30º	-30º	+90º	+60º	-30º	+90º

5. Ejercicios tema 5.

Ejercicio 5.1.

Complete las siguientes equivalencias:
1 min = **300** cuadrados grandes = **1500** cuadrados pequeños.
1 cuadrado pequeño = **0,04** segundos.
1 cuadrado grande = **0,20** segundos = **0,5** cm.
1 s. = **5** cuadrados grandes = **25** cuadrados pequeños.

Para calcular la frecuencia cardiaca en ritmos regulares:
Dividimos **60** entre el tiempo transcurrido entre dos QRS. Aunque también podemos…
Dividir **300** entre el número de cuadrados grandes que hay entre dos QRS, o
Dividir **1500** entre el número de cuadrados pequeños que hay entre dos QRS.

Para calcular la frecuencia cardiaca en ritmos irregulares podemos contar...
30 cuadrados grandes = **15** cm = **6** s. y multiplicar por **10** el número de QRS que haya en ese tiempo, ó
25 cuadrados grandes = **12,5** cm = **5** s. y multiplicar por **12** el número de QRS que haya en ese tiempo para saber la FC, ó
20 cuadrados grandes = **10** cm = **4** s. y multiplicar por **15** el número de s QRS que haya en ese tiempo.

Ejercicio 5.2. Calcule la frecuencia cardiaca e identifique las diferentes ondas de los siguientes electrocardiogramas. (NOTA: Es posible que las frecuencias cardiacas no coincidan exactamente si las mide con una regla, dado que al editar el libro es posible que el tamaño del registro electrocardiográfico haya sido modificado y no coincida con su tamaño real).

1.

2.

3.

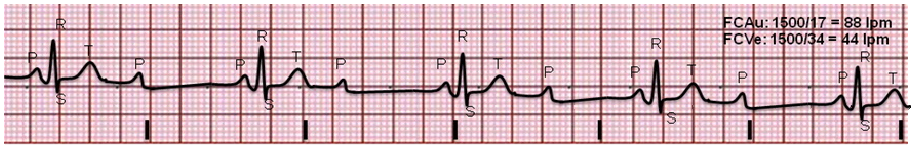
FCAu: 1500/17 = 88 lpm
FCVe: 1500/34 = 44 lpm

4.

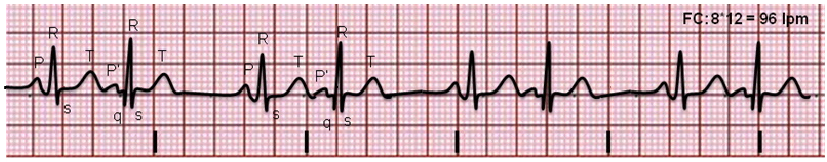
FC: 8*12 = 96 lpm

5.

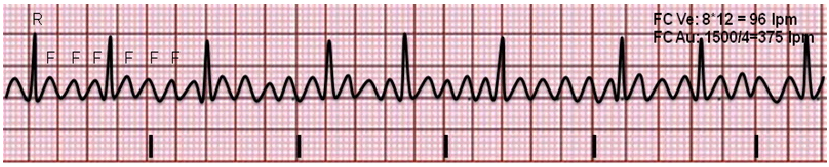
FC Ve: 8*12 = 96 lpm
FC Au: 1500/4=375 lpm

6.

FC: 1500/17 = 88 lpm

7.

FC: 1500/9 = 167 lpm

8.

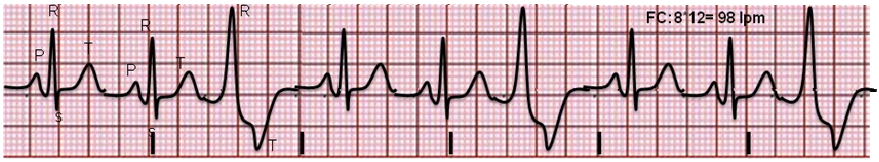
FC: 8*12= 98 lpm

9.

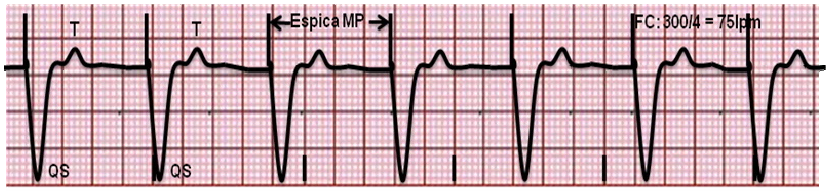
Espica MP
FC: 300/4 = 75lpm

10.

11.

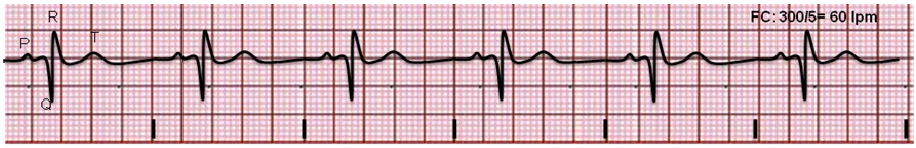

12.

6. Ejercicios tema 6.

Ejercicio 6.1. Responda verdadero (V) o falso (F) a las siguientes afirmaciones.

Afirmación	V	F
Una onda P demasiado alta o ancha en D_{II} puede ser secundaria a crecimiento auricular	X	
En los ritmos ventriculares no suele verse la onda P	X	
La presencia de onda f nos indica que hay una fibrilación auricular	X	
En un ritmo auricular la P no aparece		X
Un PR > 0,20 s se debe a un tipo de bloqueo cardiaco	X	
Un PR corto puede deberse a ritmos auriculares altos		X
La onda Q picuda aislada nos indica que existe una pericarditis antigua		X
El QRS excesivamente ancho puede ser secundario a hipertrofia ventricular izquierda		X
El QRS es positivo cuando se aleja el impulso de esa derivación		X
Una onda Q > del 25% de la altura del QRS puede aparecer en un infarto	X	
Si una onda P no se sigue de QRS es porque hay un bloqueo de rama		X
En algunos bloqueos el intervalo PR puede ser variable	X	
En los bloqueos de rama es típica la morfología RsR'	X	
Un QRS con morfología Rs (positivo) en aVR es normal		X
El descenso del ST siempre es debido a cardiopatía isquémica		X
La onda T invertida y simétrica aparece por isquemia miocárdica	X	
El intervalo QT largo puede indicar patología grave	X	
La hiperpotasemia puede hacer que aparezca una onda U		X
El eje eléctrico es normal si el QRS es positivo en D_I y aVF	X	
La onda delta aparece en los bloqueos de tercer grado		X

Ejercicio 6.2. Calcule la frecuencia cardiaca de los siguientes registros e indique si existe alguna irregularidad siguiendo, para ello, el esquema de interpretación estudiado. (NOTA: Es posible que las frecuencias cardiacas no coincidan exactamente si las mide con una regla, dado que al editar el libro es posible que el tamaño del registro electrocardiográfico haya sido modificado y no coincida con su tamaño real).

1. Ritmo irregular a 140 lat/min. (taquicardia). Ausencia de ondas P (las ondas que se aprecian son las T, observe como están a la misma distancia del QRS precedente). Anchura del QRS en el límite (0,12 s). ST descendido,
2. Ritmo irregular por latido adelantado (séptimo) a 90 lat/min. Onda P, PR y QRS normales. El latido adelantado carece de onda P.
3. Ritmo regular a 43 lat/min. (bradicardia). Onda P, PR y QRS normales.
4. Ritmo regular a 46 lat/min. (bradicardia). Onda P de voltaje (altura) superior a 2,5 mm y duración superior a 0,12 s (3 cuadrados pequeños. QRS normales. PR alargado (0’32 s.).
5. Ritmo regular a 167 lat/min. (taquicardia). Ondas P inapreciables (con frecuencias tal altas la P puede coincidir con la T anterior y pasar desapercibida). QRS normal. ST descendido.
6. Ritmo regular a 75 lat/min. Onda P dícrota (doble) y de duración > 0,12 s. propio de un crecimiento auricular izquierdo. PR normal. QRS ancho (0’18 s.).
7. Ritmo regular a 75 lat/min. Ondas P aisladas con PR irregular. QRS normal. Antes de cada QRS espícula de marcapasos.
8. Ritmo regular. Frecuencia cardiaca auricular (ondas P) a 125 lat/min. Frecuencia cardiaca ventricular (QRS) a 33 lat/min. PR variable (disociación auriculoventricular). Onda Q patológica.
9. Ritmo regular a 75 lat/min. Ondas P, PR y QRS normales.
10. Ritmo regular a 214 lat/min. Ondas P no visibles, QRS ancho.

7. Ejercicios tema 7.

Ejercicio 7.1. Responda verdadero (V) o falso (F) a las siguientes afirmaciones.

Afirmación	V	F
En los ritmos supraventriculares el QRS suele ser estrecho	X	
Algunas arritmias auriculares pueden cursar con QRS ancho por conducción aberrante	X	
En la taquicardia y bradicardia sinusal la onda P es diferente a la normal		X
La arritmia sinusal es normal en gente joven	X	
En el paro sinusal hay una pausa igual a dos ciclos RR completos		X
En el marcapasos migratorio todas las ondas P son iguales		X
El ritmo auricular y el nodal son ritmos de escape	X	
En el ritmo auricular las ondas P son normales		X
El ritmo nodal puede tener ondas P retrógradas o carecer de ellas	X	
Las extrasístoles nodales tienen el QRS ancho		X
Las ondas F son propias del flúter auricular con conducción variable o fija	X	
En el flúter 2:1 la frecuencia cardiaca está alrededor de 150 lat/min	X	
El flúter auricular y la fibrilación auricular son ritmos embolígenos	X	
La fibrilación auricular tiene un ritmo regular y ondas f		X
Una taquicardia regular con QRS estrecho a más de 160 lat/min es una TSV sin P	X	
La TSV puede deberse a reentradas antidrómicas en el WPW		X
La TSV puede deberse a reentradas nodales y a taquicardia auricular aproxis-tica	X	

Ejercicio 7.2. Identifique en los siguientes registros las arritmias supraventriculares que aparezcan siguiendo, para ello, el esquema de interpretación estudiado. (NOTA: Es posible que las frecuencias cardiacas no coincidan exactamente si las mide con una regla, dado que al editar el libro es posible que el tamaño del registro electrocardiográfico haya sido modificado y no coincida con su tamaño real).

1. Ritmo regular a 187 lat/min. Ondas P no visibles. QRS normal. (Taquicardia supraventricular).
2. Ritmo irregular. Frecuencia cardiaca auricular (ondas F) regular a 300 lat/min. aproximadamente. Frecuencia cardiaca ventricular (QRS) a 144 lat/min. (Flúter de conducción variable).
3. Ritmo irregular a 60 lat/min. Onda P ausente en 2º y 4º latido. PR y QRS normales. (Extrasistolia nodal bigeminada: Parasistolia).
4. Ritmo regular a 167 lat/min. Ondas P no visibles. QRS normal. ST descendido (Taquicardia supraventricular).
5. Ritmo regular. Frecuencia cardiaca auricular aproximada (ondas F) a 300 lat/min. Frecuencia cardiaca ventricular (QRS) a 150 lat/min. QRS normal. (Flúter auricular)

6. Ritmo irregular a 60 lat/min. por ausencia de un ciclo completo. La distancia RR es igual a dos ciclos completos. Onda P, PR y QRS normales. (Bloqueo sinusal o sinoauricular).
7. Ritmo irregular a 110 lat/min. Ondas P no visibles (ondas f). QRS en ocasiones ancho. (Fibrilación auricular).
8. Ritmo regular a 43 lat/min. Ondas P, PR y QRS normales. Ondas T altas y simétricas (Bradicardia sinusal). Habría que valorar el ECG completo para determinar la importancia de la altura de las ondas T.
9. Ritmo regular. Frecuencia cardiaca auricular aproximada (ondas F) a 300 lat/min. Frecuencia cardiaca ventricular (QRS) a 75 lat/min. QRS normal. (Flúter auricular).
10. Ritmo irregular a 110 lat/min. Latidos normales en todas sus deflexiones, seguidos de latidos adelantados supraventriculares, a los que no se les aprecia la onda P, probablemente por coincidencia con la T del latido precedente. Difícil discernir si se trata de latidos auriculares o nodales (Parasistolia).
11. Ritmo regular a 187 lat/min. Ondas P no visibles. QRS normal. (Taquicardia supraventricular).
12. Ritmo irregular a 80 lat/min. Latidos normales en todas sus deflexiones seguidos con cadencia fija (cada 3) por latidos adelantados con onda P de diferente morfología. (Extrasistolia auricular trigeminada: Parasistolia auricular).
13. Ritmo regular a 75 lat/min. Ondas P, PR y QRS normales. (Ritmo sinusal normal).
14. Ritmo irregular a 70 lat/min. Ondas P, PR y QRS normales. (Arritmia sinusal).
15. Ritmo irregular a 60 lat/min. por ausencia de un ciclo completo. La distancia RR es mayor a dos ciclos completos. Onda P, PR y QRS normales. (Paro sinusal).
16. Ritmo irregular a 60 lat/min. Ondas P, PR y QRS normales, seguidos de forma aislada (4º) de latido prematuro auricular. (Extrasístole auricular). La onda P es isodifásica y grande, y la T y QRS negativos probablemente por tratarse de V1, en cuyo caso podría haber un crecimiento auricular.
17. Ritmo regular. Frecuencia cardiaca auricular aproximada (ondas F) a 214 lat/min. Frecuencia cardiaca ventricular (QRS) a 58 lat/min. QRS normal. (Flúter auricular).
18. Ritmo irregular a 120 lat/min. con presencia de ondas f y QRS estrecho (Fibrilación auricular).
19. Ritmo irregular con frecuencia cardiaca auricular (ondas F) a 300 lat/min. aproximadamente y frecuencia cardiaca ventricular a 140 lat/min. y QRS estrecho (Flúter auricular de conducción variable).
20. Ritmo irregular a unos 70 lat/min. con latido adelantado sin onda P previa al QRS (P retrógrada). (Extrasístole nodal o de la unión). El ST está descendido por lo que habría que buscar en todo el ECG alteraciones en la repolarización.
21. Ritmo regular a unos 60 lat/min. con QRS estrecho y sin onda P delante de QRS, pero sí retrógrada (Ritmo nodal o de la unión). La onda T es negativa por lo que habría que mirar todo el ECG para valorar su significación.

Ejercicio 7.3. Utilizando el siguiente resumen identifique las arritmias que aparecen a continuación.

- **TSV:** 4, 5, 12
- **Flúter auricular:** 2, 9
- **Fibrilación auricular:** 1, 3, 6, 8, 10, 11
- **Flúter de conducción variable:** 7, 13

8. Ejercicios tema 8.

Ejercicio 8.1. Responda verdadero (V) o falso (F) a las siguientes afirmaciones.

Afirmación	V	F
En los ritmos ventriculares el QRS es habitualmente ancho	X	
Todos los ritmos con QRS ancho son ventriculares		X
Las extrasístoles ventriculares con onda P se dice que son de fusión	X	
Los ritmos ventriculares son menos graves que los supraventriculares		X
Las extrasístoles ventriculares más graves son las que presenta R sobre T	X	
Un ritmo regular de QRS ancho entre 60 y 100 lat/min es una taquicardia ventricular		X
Un ritmo regular de QRS ancho a 40 lat/min es un ritmo ideoventricular	X	
La taquicardia ventricular puede tener diferentes morfologías	X	
Una taquicardia con QRS ancho y ritmo irregular puede ser debida a una FA	X	
Una reentrada ortodrómica de un WPW puede confundirse con una TV		X
En la fibrilación ventricular hay un ritmo caótico sin ondas definidas	X	
A la ausencia de latido la llamamos asistolia	X	
En la asistolia ventricular hay QRS sin onda P		X
El bloqueo completo de rama derecha (BRD) puede aparecer en personas sanas	X	
El BRD con elevación del ST caracterizan al síndrome de Brugada	X	
El bloqueo de rama izquierda (BRI) se debe a patología cardiaca	X	
En el BRI puede aparecer RR' en V1-V2		X
Los hemibloqueos de rama izquierda cursan con QRS ancho		X
La desviación del eje eléctrico es la principal característica de los hemibloqueos de rama izquierda	X	

Ejercicio 8.2. Identifique en los siguientes 25 registros las arritmias que aparezcan, teniendo en cuenta que pueden ser ventriculares o supraventriculares y que puede aparecer más de una alteración en el mismo paciente. (NOTA: Es posible que las frecuencias cardiacas no coincidan exactamente si las mide con una regla, dado que al editar el libro es posible que el tamaño del registro electrocardiográfico haya sido modificado y no coincida con su tamaño real).

1. Bloqueo sinusal o sinoauricular (ausencia de un latido completo con una pausa igual a dos ciclos RR completos) a 50 lat/min.
2. Ritmo sinusal a 80 lat/min. con extrasístole ventricular (latido adelantado sin onda P y con QRS ancho).

3. Taquicardia ventricular a 214 lat/min (ritmo regular con QRS ancho a más de 100 lat/min.).
4. Flúter de conducción variable a 300 lat/min las aurículas (ondas F) y a 60 lat/min. los ventrículos (ritmo irregular con ondas F).
5. Asistolia ventricular (latido ventricular agónico y actividad auricular residual).
6. Ritmo ideoventricular a 33 lat/min.
7. Ritmo sinusal a 70 lat/min. con extrasístole o complejo auricular prematuro (latido adelantado con onda P y QRS estrecho).
8. Bigeminismo a 90 lat/min (alternancia de latidos normales con otros adelantados ventriculares de complejo ancho).
9. Fibrilación auricular a 100 lat/min (ritmo irregular y ausencia de P con ondas f) con extrasístoles ventriculares multifocales (1, 2 y 3) y supraventricular (4).
10. Fibrilación ventricular de grano grueso (ritmo caótico ventricular en el que no se distingue ningún tipo de ondas).
11. Ritmo sinusal a 90 lat/min con extrasístole nodal o de la unión (latido adelantado con QRS estrecho y sin onda P).
12. Fibrilación auricular (ritmo irregular con ondas f). Bloqueo de rama derecha (RR' en derivaciones derechas y S empastada en izquierdas). ST descendido en V2, por lo que habría que ver el ECG completo para determinar el motivo.
13. Paro sinusal con extrasístole de escape nodal (pausa diferente a dos ciclos completos en la que aparece un latido de QRS estrecho y sin onda P) a 80 lat/min.
14. Arritmia sinusal (ritmo irregular con todo lo demás normal) a 70 lat/min.
15. Ritmo sinusal a 70 lat/min con extrasístole ventricular (latido adelantado con QRS ancho y sin onda P). La morfología RR' en un QRS estrecho podría suponer la presencia de un bloqueo incompleto de rama.
16. Arritmia sinusal (ritmo irregular con ondas P) a 100 lat/min. Extrasístole ventricular (latido adelantado ancho son onda P). Bloqueo de rama derecha (RR' en derivaciones derechas y S empastada en izquierdas).
17. Fibrilación ventricular de trazado grueso.
18. Taquicardia ventricular a 187 lat/min.
19. Ritmo nodal o de la unión (ritmo regular sin ondas P y QRS estrecho) a 50 lat/min.
20. Ritmo sinusal a 90 lat/min con extrasístoles ventriculares multifocales.
21. Asistolia ventricular (línea plana con ondas P regulares).
22. Fibrilación ventricular de grano fino.
23. Trigeminismo (extrasístoles ventriculares cada tres latidos) en paciente con taquicardia supraventricular a 210 lat/min.
24. Taquicardia ventricular a 136 lat/min.
25. Fibrilación ventricular de grano grueso.

9. Ejercicios tema 9.

Ejercicio 9.1. Responda verdadero (V) o falso (F) a las siguientes afirmaciones.

Afirmación	V	F
En el bloqueo de primer grado el PR es menor de 0,20 s.		**X**
Los bloqueos de segundo grado son incompletos	**X**	
El fenómeno de Wenckebach se da en los bloqueos de segundo grado Mobitz 1	**X**	
En los bloqueos de segundo grado Mobitz 2 el ritmo es regular siempre		**X**
El PR es regular en los bloqueos de tercer grado		**X**
Los bloqueos de tercer grado requieren de un ritmo de escape	**X**	
El QRS es ancho en los ritmos de escape nodal		**X**

Ejercicio 9.2. Utilizando el esquema de interpretación estudiado, identifique los bloqueos que aparecen en los siguientes 15 registros. (NOTA: Es posible que las frecuencias cardiacas no coincidan exactamente si las mide con una regla, dado que al editar el libro es posible que el tamaño del registro electrocardiográfico haya sido modificado y no coincida con su tamaño real).

1. Bloqueo AV segundo grado, Mobitz II: Intervalo PR constante, tercera onda P no conduce (sin QRS). Bloqueo AV de primer grado (PR = 0,24). FC 60 lat/min. ST descendido y QRS con morfología Rr' por posible bloqueo de rama (debería valorarse en el ECG completo).
2. Bloqueo AV primer grado: PR largo (0'32 seg.). Todas las ondas P conducen pero tienen una duración y voltaje superiores a los normales. Bradicardia a 48 lat/min. Posible crecimiento auricular.
3. Bloqueo AV segundo grado, Mobitz II (2:1). Fc auricular: 100 lat/min y FC ventricular a 50 lat/min.
4. Bloqueo AV completo o de tercer grado: Disociación auriculo-ventricular (PR variable). FC auricular: 125 lat/min y FC ventricular: 33 lat/min. Onda Q patológica por posible cardiopatía isquémica que puede ser la causa del bloqueo.
5. Bloqueo AV segundo grado, Mobitz I: Alargamiento progresivo del intervalo PR hasta que una onda P no conduce (fenómeno de Wenckebach). Fc 50 lat/min. T invertidas (habría que mirar el ECG completo para valorar su significación).
6. Bloqueo AV segundo grado, Mobitz I. Fc 60 lat/min.
7. Bloqueo AV de primer grado (PR=0'24 s.). Fc 71 lat/min.
8. Bloqueo AV segundo grado, Mobitz II (2:1). Fc auricular: 68 lat/min. y Fc ventricular 34 lat/min.
9. Bloqueo AV completo o de tercer grado: Podría parecer un bloqueo AV de segundo grado 4:1, pero si nos fijamos detenidamente observamos que el primer PR es algo más corto. En estos casos, para evitar errores es importante realizar una tira larga de ECG. Fc auricular 93 lat/min. y Fc ventricular 23 lat/min. Hay una elevación del ST, cuya valoración debería hacerse con un ECG completo.
10. Bloqueo AV completo o de tercer grado. Fc auricular 75 lat/min. y Fc ventricular 43 lat/min. Hay un descenso del ST, cuya valoración debería hacerse con un ECG completo.

11. Bloqueo AV segundo grado, Mobitz I. Fc auricular 88 lat/min. y Fc ventricular 77 lat/min. Hay una onda QS, cuya valoración debería hacerse con un ECG completo.
12. Bloqueo AV segundo grado, Mobitz II (2:1). Fc auricular 68 lat/min. y Fc ventricular 34 lat/min.
13. Bloqueo AV segundo grado, Mobitz I. Fc auricular 88 lat/min. y Fc ventricular 70 lat/min.
14. Bloqueo AV de primer grado (PR=0'28 s.) a 60 lat/min.
15. Bloqueo AV segundo grado, Mobitz I. Fc auricular 88 lat/min. y Fc ventricular 70 lat/min. Hay una onda QS, cuya valoración debería hacerse con un ECG completo.

10. Ejercicios tema 10.

Ejercicio 10.1. Responda verdadero (V) o falso (F) a las siguientes afirmaciones.

Afirmación	V	F
Los signos de cardiopatía isquémica hay que buscarlos en las derivaciones periféricas		X
El ECG normal sólo valora adecuadamente problemas isquémicos de ventrículo izquierdo	X	
La cara inferior del corazón se mira en D_{II}, D_{III} y aVL		X
Una onda T invertida asimétrica es un signo de isquemia		X
La elevación del ST es un signo de lesión epicárdica	X	
Hay descensos del ST producidos por ángor hemodinámico	X	
La onda Q picuda mayor de 25% de la altura de la onda R indica una necrosis	X	
El ST elevado o descendido menos de 2 mm en precordiales es patológico		X
Los signos de cardiopatía isquémica son difícilmente cuando hay bloqueos de rama	X	
La única manifestación que queda en infartos antiguos es la onda T invertida		X
La morfología Rs en aVR o V_1 puede indicar la presencia de un infarto	X	
Para ver una cardiopatía isquémica de ventrículo derecho se debe hacer el ECG hacia la derecha	X	
Las derivaciones V_7-V_9 pueden confirmar la presencia de infartos posteriores	X	
La determinación de enzimas cardiacas puede ser la única forma de objetivar un infarto	X	

Ejercicio 10.2. Aunque lo más adecuado es buscar los signos de cardiopatía isquémica en electrocardiogramas completos, valore si aparecen en los siguientes registros correspondientes a diferentes derivaciones y pacientes. Busque ondas T simétricas invertidas o dicuminadas (altas), elevación o descenso del ST, u ondas Q patológicas.

1. Lesión subendocárdica (ST descendido) en paciente con taquicardia supraventricular por probable ángor hemodinámico.
2. Lesión epicárdica (ST elevado) con onda Q patológica.
3. Necrosis (Onda Q > 25% de la onda R) más posible lesión subendocárdica (ST levemente descendido).
4. ECG sin signos de cardiopatía isquémica. La onda T está invertida pero es asimétrica, algo propio de la sobrecarga cardiaca.

5. ECG sin signos de cardiopatía isquémica. RR' en V1 por posible bloqueo de rama derecha.
6. Lesión subendocárdica (ST descendido).
7. Necrosis (Onda Q > 25% de la onda R) más lesión epicárdica (ST elevado).
8. ECG sin signos de cardiopatía isquémica (la T en aVR suele ser negativa pero además es asimétrica).

Ejercicio 10.3. Analice los electrocardiogramas siguientes (ritmo, eje eléctrico) identificando posibles signos de cardiopatía isquémica. (NOTA: Es posible que las frecuencias cardiacas no coincidan exactamente si las mide con una regla, dado que al editar el libro es posible que el tamaño del registro electrocardiográfico haya sido modificado y no coincida con su tamaño real).

1. Ritmo sinusal a 83 lat/min. Eje eléctrico normal (+90º). Lesión epicárdica (ST elevado) en cara inferior (D_{II}, D_{III} y aVF) y lateral (V_5-V_6) y subendocárdica anteroseptal (V_1-V_4) y lateral alta (D_I, aVL).
2. Ritmo sinusal a 75 lat/min. con desviación del eje a la izquierda (-15º). Signos de necrosis (Onda Q) de V_1-V_3 y D_I-aVL. Signos de lesión epicárdica de V_1-V_3 y de isquemia (T invertidas de V_4-V_6 y D_I-aVL).
3. Taquicardia sinusal a 115 lat/min. Eje eléctrico normal (+30º). Lesión epicárdica anteroseptal (de V_1 a V_4). Extrasístoles supraventriculares aislados.
4. Ritmo sinusal a 79 lat/min. Eje eléctrico normal (+30º). Isquemia (T invertidas y simétricas) en todas las precordiales. En DI y aVL ondas T invertidas no isquémicas (asimétricas) típicas de sobrecarga cardiaca.
5. Ritmo sinusal a 65 lat/min. Eje eléctrico normal (+60º). Isquemia anteroseptal (ondas T acuminadas de V_1 a V_4).
6. Taquicardia sinusal a 136 lat/min. Desviación del eje a la izquierda (-60º). Lesión subendocárdica anteroseptal (descenso del ST de V_1 a V_4). Posible infarto antiguo inferior (ondas Q en D_{II}, D_{III} y aVF). El QRS hace una transición anormal en las derivaciones precordiales (es positivo en V1 y negativo en V6 lo que sugiere un crecimiento ventricular derecho.
7. Ritmo sinusal a 68 lat/min. Eje eléctrico normal (+90º). Infarto inferior y anteroseptal (necrosis: ondas Q, acompañadas de T invertidas en cara anteroseptal).
8. Ritmo sinusal a 65 lat/min. Desviación del eje a la derecha (+120º). Bloqueo de rama derecha. Necrosis (ondas Q) en cara lateral alta (D_I, aVL).
9. Arritmia sinusal a 70 lat/min. Eje eléctrico normal (+60º). Lesión epicárdica (ST elevado) en cara inferior con imágenes en espejo (ST descendido) en cara Septal y lateral alta.
10. Fibrilación auricular a 80 lat/min. Eje eléctrico normal (+30º). Isquemia extensa (ondas T invertidas y simétricas en derivaciones periféricas y en últimas precordiales).

11. Ejercicios tema 11.

Ejercicio 11.1. Responda verdadero (V) o falso (F) a las siguientes afirmaciones.

Afirmación	V	F
La onda P > de 2,5 mm de voltaje en D_{II} indica un crecimiento auricular derecho	X	
Una onda P mellada en V_1 indica un crecimiento auricular derecho (CAD)		X
Una onda P de duración > 0,12 s en D_{II} indica un crecimiento auricular izquierdo (CAI)		X
Una onda P cuyo componente positivo es > de 1,5 mm en V_1 indica un CAI		X
En el crecimiento ventricular derecho (CVD) el QRS en V_1 la onda R es mayor que la S	X	
En el CVD suele haber desviación del eje a la derecha	X	
En el CVD las ondas S en V_1 y las R en V_6 suelen estar aumentadas de altura		X
Las alteraciones de la repolarización son infrecuentes en el CVD		X
En el EPOC es frecuente la presencia de un crecimiento ventricular izquierdo (CVI)		X
En el CVI suele haber desviación del eje a la izquierda	X	
Los crecimientos auriculares a veces se asocian a los ventriculares	X	

Ejercicio 11.2. Interprete los siguientes electrocardiogramas, identificando los signos de crecimiento auricular y/o ventricular. (NOTA: Es posible que las frecuencias cardiacas no coincidan exactamente si las mide con una regla, dado que al editar el libro es posible que el tamaño del registro electrocardiográfico haya sido modificado y no coincida con su tamaño real).

1. FA a 90 lat/min. CVI con alteraciones de la repolarización (T invertidas). Eje eléctrico normal (+60º).
2. RS a 65 lat/min. PR 0,28 s (bloqueo AV primer grado). CVD. Desviación del eje a la izquierda (-60º).
3. TS a 125 lat/min. CAD. Eje eléctrico normal (+90º)
4. RS a 90 lat/min. CAD. CVD. Desviación del eje a la derecha (+120º)
5. RS a 90 lat/min. CAD, CAI, Eje eléctrico normal (0º)
6. RS a 80 lat/min. CAI. Eje eléctrico normal (+90º)
7. TS a 120 lat/min. CVI. Eje eléctrico normal (+30º).
8. TS a 130 lat/min, CAD, CVD, Desviación del eje a la derecha (+120º).

12. Ejercicios tema 12.

Ejercicio 12.1. Coloque en la columna de la derecha la/s situación/es que aparecen a continuación, teniendo en cuenta las alteraciones electrocardiográficas que producen:

Wolff-Parkinson-White, Marcapasos, Hipercalcemia, Hipocalcemia, Lown-Ganong-Levine (LGL), Preexcitación tipo Mahaim, Hiperpotasemia, Intoxicación digitálica, Hipopotasemia, Pericarditis

Acortamiento del QT	Hipercalcemia
Alargamiento de QT	Hipocalcemia Hipopotasemia
Onda delta	Wolff-Parkinson-White Preexcitación tipo Mahaim
Espica	Marcapasos
PR corto	Wolff-Parkinson-White Lown-Ganong-Levine (LGL)
QRS ancho	Wolff-Parkinson-White Preexcitación tipo Mahaim Marcapasos
Ondas T altas picudas	Hiperpotasemia
Elevación del ST en silla de montar	Pericarditis
Descenso del ST como cubeta	Intoxicación digitálica
Desaparición de la onda P	Hiperpotasemia

Ejercicio 12.2. Identifique las alteraciones que aparecen en estos electrocardiogramas. (NOTA: Es posible que las frecuencias cardiacas no coincidan exactamente si las mide con una regla, dado que al editar el libro es posible que el tamaño del registro electrocardiográfico haya sido modificado y no coincida con su tamaño real).

1. Ritmo regular a 37 lat/min con bloqueo AV de primer grado. Hiperpotasemia (QRS ensanchado y ondas P no visible, en ocasiones).
2. Ritmo sinusal a 75 lat/min. Intoxicación digitálica (cazoleta o cubeta digitálica más visible en cara inferior y en V_6).
3. Hipercalcemia (QT corto. No se observa intervalo ST). Aunque se observan ondas U los niveles de potasio eran normales.
4. Síndrome de LGL (PR corto: 0,10 s).
5. Marcapasos VVI (Observe la espica delante de cada QRS que es ancho por despolarización ventricular por fuera del sistema de conducción a una FC de 75 lat/min).
6. Ritmo sinusal a 88 lat/min. Pericarditis (Elevación del segmento ST con concavidad hacia arriba).
7. Ritmo sinusal a 79 lat/min. Hipercalcemia (QT corto. No se observa intervalo ST)
8. Ritmo sinusal a 37 lat/min. Síndrome de QT largo. Hipopotasemia (QT muy largo y presencia de ondas U).
9. Síndrome de Wolff-Parkinson-White: PR corto con onda delta y QRS ancho.

10. Ritmo sinusal a 107 lat/min. Pericarditis (Elevación del segmento ST con concavidad hacia arriba en silla de montar).
11. Ritmo sinusal a 71 lat/min. Hipocalcemia (Alargamiento del intervalo QT).

13. Ejercicios tema 13.

Ejercicio 13.1. Utilizando los cuadros resumen, identifique las arritmias o signos de cardiopatía isquémica que aparecen en los registros electrocardiográficos siguientes teniendo en cuenta que puede haber más de una alteración en cada ECG. (NOTA: Es posible que las frecuencias cardiacas no coincidan exactamente si las mide con una regla, dado que al editar el libro es posible que el tamaño del registro electrocardiográfico haya sido modificado y no coincida con su tamaño real).

1. Bloqueo AV de tercer grado o completo con ritmo de escape nodal (ondas P disociadas de QRS estrechos) FC ventricular 47 lat/min, FC auricular 136 lat/min.
2. Flúter auricular 2:1 (ritmo regular a 150 lat/min y ondas F).
3. Fibrilación auricular a 110 lat/min (ritmo irregular con ondas f). Desviación del eje a la izquierda.
4. Bloqueo AV de segundo grado Mobitz I (alargamento progresivo de PR hasta que la P no conduce). Bloqueo de rama izquierda (QRS anchos con S empastadas en derivaciones precordiales derechas).
5. Bloqueo AV completo o de tercer grado con escape nodal. Extrasístole ventricular (primer latido de DI). Lesión subendocárdica anterolateral (descenso del ST de V3 a V6 y DI y aVL).
6. Ritmo nodal a 60 lat/min (no se observan ondas P en DII, aunque sí detrás del QRS en V_1-V_4). Posible isquemia (ondas T acuminadas en V2-V3).
7. Ritmo sinusal a 95 lat/min con extrasístoles ventriculares aislados.
8. Síndrome de Wolff-Parkinson-White (PR corto, onda delta y QRS ancho) con extrasistolia nodal trigeminada (latidos adelantados de QRS estrecho sin onda P cada tres latidos).
9. Aunque parece una taquicardia ventricular a 250 lat/min, se trata de un Wolff-Parkinson-White con reentrada antidrómica (obsérvese como todos los QRS son positivos en las derivaciones precordiales, algo atípico en la taquicardia ventricular).
10. Ritmo sinusal a 85 lat/min con bloqueo de rama izquierda (RR' en derivaciones precordiales izquierdas y S empastada en derechas). Desviación del eje a la izquierda probablemente secundario al bloqueo de rama.
11. Taquicardia supraventricular a 187 lat/min por reentrada nodal (ondas P retrógradas visibles en DI y aVL). ST descendido en cara lateral (V_5-V_6) probablemente por ángor hemodinámico. Desviación del eje a la derecha.
12. Fibrilación auricular a 90 lat/min con extrasístoles ventriculares multifocales, en ocasiones bigeminados, y bloqueo de rama derecha.
13. Fibrilación auricular a 70 lat/min con extrasístoles ventriculares aislados y ondas U, más visibles en precordiales, probablemente debido a hipopotasemia.
14. Flúter de conducción variable a 120 lat/min (las ondas F se ven en V_1-V_3 pero tienen morfología de onda P).

14. Ejercicios tema 14.

Ejercicio 14.1. Indique la acción de cada fármaco (antiarrítmico, analgésico, catecolamina,…), el tipo de fluido requerido marcando con una cruz, así como aquellas observaciones de conservación o administración a tener en cuenta.

FÁRMACO	ACCIÓN	SSF	SG5%	Observaciones
ADENOSINA	Antiarrítmico	X		Administrar en vena periférica próxima al tronco y lavar con SSF en otra jeringa.
ADRENALINA	Catecolamina		X	Precipita con soluciones alcalinas. Conservar protegido de la luz. Preferible vía venosa central o en solución con bomba.
AMIODARONA	Antiarrítmico		X	No administrar con bicarbonato. Si es factible, utilizar bomba de infusión y vía lo más central posible. VO dar con las comidas.
ATP	Antiarrítmico	X		
ATROPINA	Anticolinérgico			Administrar IV rápido sin diluir
BRETILIO	Antiarrítmico		X	
CLORURO MÓRFICO	Analgésico opiáceo	X	X	Depresor respiratorio. Conservar protegido de la luz.
DIGOXINA	Antiarrítmico			Vigilar toxicidad
DOBUTAMINA	Catecolamina		X	Precipita con soluciones alcalinas. Usar vena de grueso calibre. Conservar protegido de la luz.
DOPAMINA	Catecolamina		X	Precipita con soluciones alcalinas. No mezclar con otros medicamentos. Usar vía central o de grueso calibre. Vigilar extravasaciones.
FENITOINA	Anticonvulsivante Antiarrítmico	X		Precipita en soluciones glucosadas
FLECAINIDA	Antiarrítmico	X		Administrar a horas exactas.
FLUMACENIL	Inhibidor de las benzodiacepinas		X	Administrar IV lento
HIDRALACINA	Antihipertensivo			Conservar protegido de la luz. Administrar IV lento
ISOPROTERENOL	Catecolamina	X	X	No poner IV directo, ponerlo en bomba, sin mezclar con soluciones alcalinas.
LABETALOL	Antihipertensivo		X	Favorece hipotensión ortostática. Administrar IV lento
LIDOCAINA	Anestésico local, antiarrítmico, anticonvulsivante	X		
MIDAZOLAN	Sedante	X		Depresor SNC y respiratorio. Administrar IV lento o en bomba de infusión
NITROGLICERINA	Vasodilatador venoso		X	Administrar en bomba de infusión con envases o sistemas que no sean de plástico (se adhiere a éstos), VO dar con agua, rotar parches, evitando tenerlos más de 14 h.
NITROPRUSIATO	Vasodilatador periférico		X	Administrar con bomba de infusión vigilando parámetros hemodinámicos
PROCAINAMIDA	Antiarrítmico	X	X	Monitorización continua
PROPAFENONA	Antiarrítmico		X	No diluir en solución salina, VO tomar con el estómago vacío

FÁRMACO	ACCIÓN	SSF	SG5%	Observaciones
SULFATO DE MAGNESIO	Cofactor enzimático	X	X	Administrar en bolo diluido o en perfusión a ritmo lento.
URAPIDIL	Antihipertensivo		X	
VERAPAMIL	Antiarrítmico	X		No administrar en solución de bicarbonato sódico.

Ejercicio 14.2. Indique el tratamiento inicial recomendado en las siguientes situaciones, sin indicar dosis de fármacos:

Situación	Tratº eléctrico	Tratº farmacológico
Asistolia		Adrenalina
Bloqueo AV de 2º grado Mobitz I y paciente estable		Observación
Bloqueo AV de tercer grado con paciente inestable	MP si no se mejora con fármacos	Atropina, isoproterenol
Bloqueo AV de tercer grado con QRS ancho y paciente estable	MP si no se mejora con fármacos	Atropina, isoporterenol
FA rápida con paciente estable sin evidencia de insuf. cardiaca		Betabloqueantes, diltiezen Anticoagulante si > 48 h
FA rápida con paciente estable y evidencia de insuf. cardiaca		Digoxina, Amiodarona Anticoagulante si > 48 h
FA rápida con paciente inestable	Cardioversión eléctrica	Amiodarona, si no cede
Fibrilación ventricular	Desfibrilación	Amiodarona, adrenalina
Flúter auricular rápido con paciente inestable	Cardioversión eléctrica	Amiodarona, si no cede
Taq supraventricular con paciente estable		Maniobras vagales, adenosina
Taq supraventricular con paciente inestable	Cardioversión eléctrica	Amiodarona, si no cede
Taq ventricular con pulso y paciente estable		Amiodarona
Taq ventricular con pulso y paciente inestable	Cardioversión eléctrica	Amiodarona, si no cede
Taq ventricular sin pulso	Desfibrilación	Amiodarona, adrenalina
Torsade de Pointes con paciente estable		Magnesio
Torsade de Pointes con pulso y paciente inestable	Cardioversión eléctrica	Amiodarona, si no cede
Torsade de Pointes sin pulso	Desfibrilación	Amiodarona, adrenalina, magnesio